

115 年度衛生福利部急診醫學科專科醫師甄審筆試試題及答案(A)

答案	題號	題目
D	1.	<p>28 歲男性，機車車禍後右膝腫脹且有關節不穩。足背動脈與對側相比明顯減弱，但無神經學缺損。測得踝肱指數 (ABI) 為 0.96。下一步處置何者較適當？</p> <p>(A) 安排住院，24 小時後再重新評估神經血管狀態。                      (B) 安排膝關節 X 光以確認是否脫位。                      (C) 進行床邊都卜勒 (Doppler)。                      (D) 安排 CT angiography 檢查。</p>
A	2.	<p>72 歲女性，1 週前務農時腳踝被生鏽鐵片割傷。入院時主訴無法張口 (trismus) 與背部肌肉僵硬數天。近 10 年未有任何疫苗注射史。治療過程中，出現心跳 140 次/min、大汗淋漓，且血壓在 190/110 mmHg 與 80/40 mmHg 之間劇烈波動。關於後續處置，下列敘述何者較適當？</p> <p>(A) 出現自主神經功能障礙 (autonomic dysfunction)，常於病程中後期，可考慮使用硫酸鎂 (Magnesium sulfate) 治療。                      (B) 消滅傷口處的破傷風桿菌 (<i>Clostridium tetani</i>) 並減少毒素產生，首選抗生素為 Penicillin G。                      (C) 應立即對傷口進行徹底清創，再於傷口周邊局部注射破傷風免疫球蛋白 (TIG)。                      (D) 出現強直性痙攣，可給予 Diazepam 治療，直接拮抗破傷風毒素 (Tetanospasmin) 對運動神經元的結合。</p>
A	3.	<p>30 歲女性，懷孕 30 週，出現呼吸困難與胸痛 3 小時至急診。左腿腫脹與疼痛已有兩天。生命徵象：血壓 112/68 mmHg，心跳 116 次/min，呼吸 26 次/min，SpO<sub>2</sub> 94% (room air)。超音波檢查顯示左側股靜脈栓塞 (femoral vein thrombosis)。下列敘述何者較適當？</p> <p>(A) 開始 low-molecular-weight heparin (LMWH) 抗凝治療。                      (B) 施打 rt-PA (recombinant tissue plasminogen activator) 溶栓治療。                      (C) 安排電腦斷層 (CT pulmonary angiography) 評估是否存在肺栓塞。                      (D) 安排肺通氣/灌注掃描 ventilation-perfusion scan 評估是否存在肺栓塞。</p>

115 年度衛生福利部急診醫學科專科醫師甄審筆試試題及答案(A)

答案	題號	題目
C	4.	<p>45 歲男性因嚴重的顏面創傷導致上呼吸道完全阻塞，於急診進行氣管內插管與聲門上呼吸道置入皆失敗，且無法使用袋瓣罩通氣。下列關於緊急外科呼吸道的建立，何者較適當？</p> <p>(A) 執行環甲膜切開術刺穿環甲膜後，需待手術刀完全拔出後，再使用擴張器撐開切口避免大量出血。</p> <p>(B) 以 Seldinger 技術進行經皮切開術時，若懷疑管路誤入縱膈腔導致皮下氣腫，需留置原導管作為解剖指引並重新穿刺。</p> <p>(C) 經氣管噴射通氣需以 12 號至 16 號的導管，連接壓力至少 35-50 psi 的高壓氧氣，不可連接一般牆壁的標準氧氣孔。</p> <p>(D) 經氣管噴射通氣的吸呼氣時間比 (I:E ratio) 建議為 1:2 至 1:3 之間避免氣壓傷。</p>
D	5.	<p>62 歲女性，1 年前因子宮頸癌接受根治性手術及放射治療，術後併發雙側水腎與輸尿管擴張，長期置放雙側雙 J 輸尿管支架 (double-J stent)。近期出現排尿疼痛、頻尿及輕微下腹不適至急診室就診。生命徵象穩定，無發燒。關於此類病人之評估與處置，下列何者較不適當？</p> <p>(A) 應進行尿液分析與培養以排除感染，多數輕微感染可接受口服抗生素治療，且不需要移除支架。</p> <p>(B) 無症狀的顯微血尿通常無臨床意義，但肉眼血尿可能為支架移位或輸尿管侵蝕 (ureteral erosion)。</p> <p>(C) 若出現嚴重肉眼血尿合併低血壓，需考慮輸尿管—動脈瘻管 (uretero-arterial fistula)，最常發生於輸尿管與總髂動脈 (common iliac artery) 交叉處。</p> <p>(D) 對於膀胱刺激症狀，治療上使用非類固醇消炎止痛藥 (NSAIDs) 效果優於 <math>\alpha</math> 阻斷劑。</p>
B	6.	<p>針對 Acetaminophen 中毒給予 N-acetylcysteine 的類過敏反應，下列描述與處置原則何者較為適當？</p> <p>(A) 為 IgE 介導之過敏性休克，應立即停止靜脈注射，轉換為口服劑型治療。</p> <p>(B) 與給藥速率相關之反應，應暫停輸注並給予抗組織胺，待症狀緩解後以較慢速率重啟輸注。</p> <p>(C) 為毒物代謝產物引發之反應，應給予靜脈輸注類固醇，可以原速率持續輸注解毒劑。</p> <p>(D) 為靜脈解毒劑導致之神經毒性反應，應給予肌肉注射腎上腺素，並考慮預防性插管。</p>

115 年度衛生福利部急診醫學科專科醫師甄審筆試試題及答案(A)

答案	題號	題目
D	7.	<p>30 歲女性，原發性肺動脈高壓長期使用攜帶式幫浦連續靜脈注射 Epoprostenol。因管路阻塞導致藥物中斷約 2 小時，主訴嚴重呼吸困難與瀕死感。血壓 70/50 mmHg，心跳 135 次/min，SpO<sub>2</sub> 88%。心臟超音波顯示右心室極度擴張，且左心室在收縮期與舒張期皆呈現的 D-shape。關於此病人的血行動力學變化與急診處置，下列敘述何者較適當？</p> <p>(A) 給予非侵入性通氣治療。</p> <p>(B) 快速靜脈輸注 250 mL 生理食鹽水。</p> <p>(C) 給予 Dobutamine 靜脈滴注。</p> <p>(D) 以原劑量給予 Epoprostenol，合併使用 Norepinephrine。</p>
D	8.	<p>35 歲女性服用過量 Sumatriptan，全身皮膚呈現藍紫色，抽血呈現深綠黑色。沒有頭痛、呼吸困難或意識改變。給予靜脈甲基藍一小時後發紺無改善。下列關於中毒物質之敘述，何者較為適當？</p> <p>(A) 大量消耗紅血球內之 2,3-DPG，使血紅素之攜氧能力衰退。</p> <p>(B) 直接破壞粒線體內之細胞色素氧化酶，使周邊組織無法有氧代謝。</p> <p>(C) 導致氧合血紅素解離曲線向左偏移，血紅素不易釋放氧氣至周邊組織。</p> <p>(D) 導致氧合血紅素解離曲線向右偏移，血紅素更易釋放氧氣至周邊組織。</p>
B	9.	<p>45 歲女性，瀰漫性系統性硬化症 (diffuse systemic sclerosis) 病史約 3 年。因突發性劇烈頭痛、視力模糊及意識混亂。血壓 230/125 mmHg。抽血檢驗顯示急性腎損傷 (creatinine 自基礎值 0.9 上升至 3.8 mg/dL)，且周邊血液抹片可見破碎紅血球 (schistocytes) 與血小板低下 (85,000 /<math>\mu</math>L)。下列處置何者較適當？</p> <p>(A) 應盡速給予靜脈注射高劑量皮質類固醇 (如 Methylprednisolone) 以迅速抑制免疫發炎反應。</p> <p>(B) 雖有嚴重的急性腎損傷，其降血壓的首選藥物仍必須是 ACE inhibitors。</p> <p>(C) 先使用其他種類的降血壓藥物，待 creatinine 降至正常範圍後，再開始口服 Captopril。</p> <p>(D) 腎衰竭極為嚴重，約有 50% 的此類病人在初期需要接受透析 (dialysis) 治療，且一旦進入透析，其腎功能幾乎無法恢復。</p>

115 年度衛生福利部急診醫學科專科醫師甄審筆試試題及答案(A)

答案	題號	題目
A	10.	<p>25 歲男性在高山上失蹤 2 天後被救難隊發現。當時環境氣溫為 10°C。救護技術員抵達現場時，發現病人意識喪失，且摸不到動脈，生命徵象體溫 28°C。到院前救護技術員已依 AED 建議電擊 3 次，並給予 3 劑腎上腺素 (Epinephrine)。到急診時核心體溫 29°C，心電圖呈 ventricular fibrillation，實驗室檢查：血鉀 8.0 meq/L，下列處置何者較適當？</p> <p>(A) 暫緩重複的藥物與電擊，直至核心體溫上升至 30°C 以上。</p> <p>(B) 轉送至可實施體外生命支持 (ECLS) 的機構對其無益。</p> <p>(C) 轉送過程應儘量採取頭低腳高姿勢 (Trendelenburg position) 移動病人。</p> <p>(D) 血鉀過高，可視為不可逆死亡，應停止 CPR。</p>
C	11.	<p>42 歲男性因右眼紅痛與視力模糊 1 天至急診就醫。病人無外傷史，未配戴隱形眼鏡。身體診察發現右眼視力下降至 0.3，結膜呈 ciliary injection 角膜透明，fluorescein stain 正常，眼壓正常，但光線照射左眼時，右眼疼痛會加劇。瞳孔較小且對光反應遲鈍。下列急診初始處置何者較適當？</p> <p>(A) Prednisolone acetate (topical corticosteroid)。</p> <p>(B) Olopatadine (topical antihistamine)。</p> <p>(C) Homatropine eye drop (cycloplegic agent)。</p> <p>(D) Acetazolamide (carbonic anhydrase inhibitor)。</p>
D	12.	<p>33 歲男性，業餘馬拉松跑者，備戰賽事大幅增加訓練量。主訴骨盆正前方與鼠蹊部出現逐漸加劇的劇烈疼痛，並會放射至雙側髖部，連「在床上翻身」都痛得難以忍受。在診間觀察他走路時，發現其呈現明顯的「鴨子步態 (duck waddling gait)」。針對該病人鼠蹊部與髖部疼痛的鑑別診斷與身體診察，下列敘述何者較適當？</p> <p>(A) 髂腰肌滑囊炎 (iliopsoas bursitis)，將髖部進行「彎曲 (flexion)」會誘發出最嚴重的疼痛，而伸展則會緩解。</p> <p>(B) 過度訓練的年輕運動員，發生髖關節短暫性骨質疏鬆症 (transient osteoporosis of the hip)，若不進行手術介入，易導致嚴重的病理性骨折。</p> <p>(C) 髂腹股溝神經壓迫 (ilioinguinal nerve entrapment)，其典型特徵是在髖部進行「彎曲 (flexion)」時，會牽扯神經而誘發鼠蹊部的劇烈疼痛與感覺遲鈍。</p> <p>(D) 恥骨骨炎 (osteitis pubis)，內收肌 (adductor) 和股薄肌 (gracilis) 過度使用有關的發炎反應，常伴隨肌肉起點處的骨膜炎。</p>

115 年度衛生福利部急診醫學科專科醫師甄審筆試試題及答案(A)

答案	題號	題目
C	13.	<p>76 歲男性 因突然左側無力、嘔吐與意識變差，送至急診。頭部電腦斷層顯示右側基底核腦內出血。病史包括心房顫動，長期服用 Warfarin，檢驗顯示：INR 2.8，目前已開始血壓控制，神經外科已會診。下列處置何者較適當？</p> <p>(A) 給予 IV Vitamin K。                      (B) 給予 fresh frozen plasma。                      (C) 給予 prothrombin complex concentrate。                      (D) 給予 recombinant factor VIIa。</p>
C	14.	<p>2 個月的嬰兒因嘔吐、食慾不佳與活力差送來急診，體溫正常。床邊血糖監測顯示為 32 mg/dL。關於病人的初步評估與處置，下列敘述何者較適當？</p> <p>(A) Glucagon 為診斷兼治療的處置。若給予後仍低血糖，要考慮是內分泌異常如腎上腺機能不足 (adrenal insufficiency)。                      (B) 若病人的血液或尿液中有驗到酮體 (ketone)，可排除為新生兒代謝缺陷 (inborn error of metabolism) 所致的低血糖。                      (C) 抽血呈現高血氨 (hyperammonemia)，需考慮如尿素循環異常 (urea cycle disorder)。                      (D) 應先補充糖水，首選為使用 50% 葡萄糖水 (D50W) 以每公斤 1 mL 的量從周邊靜脈推注給藥。</p>
B	15.	<p>68 歲男性，過去有高血壓病史，長期服用 <math>\beta</math>-blocker，今日診斷前壁 STEMI，雙側肺部有明顯濕囉音，血壓為 82/50 mmHg。關於此病人的升壓藥物治療選擇，下列敘述何者較適當？</p> <p>(A) 在使用升壓劑之前，先以小量生理食鹽水 100~250 mL 灌注。                      (B) Norepinephrine 合併使用 Milrinone 是較佳的選擇。                      (C) 首選 Epinephrine 靜脈輸注，能產生較少的全身性酸中毒與心律不整副作用。                      (D) Phenylephrine 可列為輔助治療，可使血管收縮提升冠狀動脈灌流。</p>

115 年度衛生福利部急診醫學科專科醫師甄審筆試試題及答案(A)

答案	題號	題目
D	16.	<p>44 歲男性，無重大病史，於幾天前攀登玉山時長時間暴露於低溫環境。當時雙手手指出現蒼白與麻木，返營後自行回溫。後因手指持續疼痛、腫脹並出現出血性水泡（hemorrhagic bullae）至急診就醫。Doppler 超音波顯示遠端血流減弱，進一步 Tc-99 bone scan 確認部分遠端指骨已出現灌注缺損。下列處置何者較適當？</p> <p>(A) 經確認受傷時間已達 60 小時，宜住院使用靜脈抗生素，再決定是否截肢。</p> <p>(B) 確認指骨已灌注缺損，宜緊急會診外科清創，以免造成全身性感染。</p> <p>(C) 仍在 72 小時內，可改採經動脈血栓溶解劑（tPA），以改善微血管灌注。</p> <p>(D) 給予 Ibuprofen 治療，抑制 thromboxane 產生，減少後續組織缺血與壞死。</p>
C	17.	<p>關於嬰幼兒頸椎損傷的解剖特性與臨床處置，下列敘述何者較適當？</p> <p>(A) 嬰幼兒在平躺固定時，須於頸後放置卷軸支撐以避免受傷。</p> <p>(B) 3 歲幼童，維持頸椎中立位置，可於其後腦勺加軟墊，確保鼻尖與肩膀對齊。</p> <p>(C) Alantoaxial rotatory subluxation 多數具自限性，可透過藥物與休息緩解。</p> <p>(D) 院前救護及到院後院內轉送，使用硬式長背板是保護兒童頸椎損傷的首選。</p>
D	18.	<p>70 歲男性，有冠狀動脈疾病與心房顫動病史，長期服用 Warfarin，因持續性大量流鼻血至急診。身體診察發現雙側鼻孔皆有鮮血湧出，且經嘗試給予局部血管收縮劑並放置雙側前鼻腔填塞（anterior packing）後，出血仍無法控制。醫師決定使用 14 Fr 的 Foley 導尿管進行後鼻腔填塞（posterior packing）。下列敘述何者較適當？</p> <p>(A) 應使用 10 mL 的無菌生理食鹽水來填充氣球，藉由液體的重量與張力使氣球更緊密地貼合後鼻孔。</p> <p>(B) 成功放置後鼻腔的 Foley 導尿管後，應盡速移除前鼻腔填塞物，以減少鼻中膈黏膜發生壓力性壞死（pressure necrosis）的風險。</p> <p>(C) 即時採取後鼻腔填塞進行止血，可避免後續血管栓塞或手術治療。</p> <p>(D) 後鼻腔填塞可能造成病人心律不整等併發症發生之機率上升，應評估住院觀察與生理監測之需求。</p>

115 年度衛生福利部急診醫學科專科醫師甄審筆試試題及答案(A)

答案	題號	題目
D	19.	<p>62 歲男性木工，主訴長時間舉起左手工作時突發暈眩與短暫暈厥 (syncope)。近幾個月左手臂用力後易疲勞。身體診察發現左橈動脈脈搏微弱，雙側血壓差達 35 mmHg (右臂 140/85 mmHg、左臂 105/70 mmHg)。神經學檢查無異常。下一步處置何者較適當？</p> <p>(A) 不需安排任何影像學檢查，直接出院即可。</p> <p>(B) 立即給予單獨的強效血管擴張劑以迅速降低血壓。</p> <p>(C) 在心電圖監測下進行雙側頸動脈按摩 (carotid massage) 以誘發症狀確診。</p> <p>(D) 安排電腦斷層血管攝影 (CT angiography)、磁振血管攝影 (MR angiography) 或頸動脈都卜勒超音波。</p>
B	20.	<p>兒童使用 Chloral hydrate 鎮靜導致昏迷，心電圖呈現 frequent VPCs with short run VT，下列何者為最適當之治療？</p> <p>(A) 靜脈給予 Flumazenil，逆轉中樞神經抑制並穩定心肌細胞傳導。</p> <p>(B) 靜脈給予 <math>\beta</math>-adrenergic blockers，降低心肌對兒茶酚胺的敏感性。</p> <p>(C) 靜脈給予高劑量 Atropine，對抗迷走神經過度反射。</p> <p>(D) 靜脈給予 Dopamine 輸注，逆轉心室收縮力下降與低血壓。</p>
D	21.	<p>關於 Alpha 粒子輻射 (Alpha radiation) 的危害特性，下列敘述何者較適當？</p> <p>(A) 主要造成全身照射 (whole-body irradiation)，且需要混凝土屏蔽。</p> <p>(B) 可穿透皮膚深入皮下數公分，故屏蔽以鉛板 (lead shielding) 為主。</p> <p>(C) 以外部照射 (external irradiation) 危害為主，皮膚暴露具有重要的臨床意義。</p> <p>(D) 主要風險為「內部污染 (internal contamination)」，通常需要特殊的偵測裝置。</p>
A	22.	<p>硬皮症 (scleroderma) 病人，因突發性劇烈頭痛及視力模糊就醫。檢查發現血壓 220/120 mmHg；抽血檢查顯示 creatinine 為 3.5 mg/dL (基礎值 1.1 mg/dL)。下列控制血壓藥物治療何者較適當？</p> <p>(A) 口服 Captopril。</p> <p>(B) 靜脈滴注 Nitroprusside。</p> <p>(C) 靜脈注射 Labetalol。</p> <p>(D) 靜脈注射 Hydralazine。</p>

115 年度衛生福利部急診醫學科專科醫師甄審筆試試題及答案(A)

答案	題號	題目
C	23.	<p>55 歲男性，平時服用 Propranolol。因虎頭蜂螫後出現全身紅疹送至急診。生命徵象為血壓 83/52 mmHg、心跳 62 次/min、呼吸 22 次/min。急診醫師已給予 Epinephrine 肌肉注射 2 次及 Lactated Ringer's 輸液 2,000 mL，但病人仍持續低血壓。下一步處置，何者較適當？</p> <p>(A) 給予 Cimetidine 靜脈注射。</p> <p>(B) 給予 Methylprednisolone 靜脈注射。</p> <p>(C) 給予 Glucagon 靜脈輸注。</p> <p>(D) 再給予一次 Epinephrine 肌肉注射。</p>
C	24.	<p>30 歲男性，2 週前經歷嚴重的車禍，有多處骨折並住院一週，突發性呼吸喘促與幾近暈厥。血壓 75/45 mmHg，心跳 135 次/min，血氧飽和度 85%。電腦斷層肺血管攝影證實為雙側近端肺動脈大片栓塞。關於後續的治療策略，下列何者較適當？</p> <p>(A) 靜脈滴注全身性血栓溶解劑（例如 Alteplase 100 mg）。</p> <p>(B) 啟動心導管介入團隊，緊急安排導管導向血栓溶解治療（catheter-directed thrombolysis）。</p> <p>(C) 立即照會心臟血管外科，評估進行外科肺動脈血栓清除術（surgical embolectomy）。</p> <p>(D) 給予體重校正劑量的未分化肝素（unfractionated Heparin）靜脈輸注。</p>
A	25.	<p>出生 14 天的女嬰（體重 3.5 kg）因「發燒與食慾不振」被送至急診。身體診察發現體溫 38.5°C，心跳 175 次/min，呼吸 45 次/min。病嬰呈現嗜睡狀態（lethargy），且軀幹與口腔黏膜出現數個散在性的群聚水泡（vesicles）。急診醫師在完成初步血液與腦脊髓液採檢後，下列經驗性靜脈給藥組合何者較適當？</p> <p>(A) Ampicillin + Gentamicin + Acyclovir。</p> <p>(B) Ceftriaxone + Vancomycin + Acyclovir。</p> <p>(C) Ampicillin + Cefotaxime + Fluconazole。</p> <p>(D) Ceftriaxone + Vancomycin + Fluconazole。</p>

115 年度衛生福利部急診醫學科專科醫師甄審筆試試題及答案(A)

答案	題號	題目
C	26.	<p>34 歲女性，G2P1A0，懷孕 28 週，無過去病史，產檢懷疑子癲前症高風險並服用 Aspirin。因突發下腹痛合併少量陰道出血就醫。身體診察發現子宮壓痛但無腹膜炎徵兆。已知母體血液 Rh 為陽性。下列敘述何者較適當？</p> <p>(A) 進行陰道指診評估子宮頸擴張程度，以評估早產風險。</p> <p>(B) 經陰道超音波對胎盤早期剝離具有高度敏感性，陰性結果可初步排除診斷。</p> <p>(C) 胎兒心律監測 (cardiotocography) 正常，可以排除胎盤剝離所造成胎兒窘迫。</p> <p>(D) 應給予 Rh (D) 免疫球蛋白預防對胎兒的 Rh 陽性血液產生致敏反應。</p>
A	27.	<p>42 歲女性在性行為中突然出現劇烈頭痛，疼痛在數秒內達到最大強度，為此生最嚴重的頭痛。到院時已是症狀發作後 8 小時，仍持續頭痛，伴有頸部僵硬。神經學檢查無局灶性缺損 (no focal neurological deficit)。無顯影劑頭部電腦斷層結果正常。下列何者較適當？</p> <p>(A) 病人就醫時已超過 6 小時，電腦斷層陰性不足以排除蛛網膜下腔出血，應執行腰椎穿刺。</p> <p>(B) 安排電腦斷層血管攝影即可取代腰椎穿刺排除蜘蛛膜下腔出血。</p> <p>(C) 此病人符合 Ottawa SAH Rule 排除標準，可安全出院。</p> <p>(D) 安排磁振造影 FLAIR 序列，若陰性則可排除蜘蛛膜下腔出血。</p>
A	28.	<p>55 歲男性，高血壓與反覆發作的痛風病史。因右膝急遽紅腫、熱痛伴隨發燒 (38.5°C) 就醫。身體診察發現右膝關節有明顯積液 (effusion)，被動與主動活動皆因劇痛而嚴重受限。關於關節液分析與處置，下列敘述何者較不適當？</p> <p>(A) 在偏光顯微鏡下發現尿酸結晶 (monosodium urate crystals)，且初步的革蘭氏染色為陰性，確診為單純痛風急性發作，處置上給予 NSAIDs。</p> <p>(B) 以 WBC &gt; 50,000 cells/<math>\mu</math>L 作為診斷非淋病性化膿性關節炎的切點，但其敏感度僅約 56%，數值若低於五萬，仍無法完全排除細菌感染。</p> <p>(C) 年輕且性活躍的成人，出現急性多發性關節炎，需高度懷疑淋病雙球菌關節炎 (Gonococcal arthritis)。必須採集尿道、子宮頸、直腸或咽喉等黏膜檢體培養以提高診斷率。</p> <p>(D) 髕骨前滑囊炎 (prepatellar bursitis) 併發感染，其滑囊液抽出之 WBC 大於 3,000 cells/<math>\mu</math>L 即可符合敗血性滑囊炎 (septic bursitis) 的診斷標準。</p>

115 年度衛生福利部急診醫學科專科醫師甄審筆試試題及答案(A)

答案	題號	題目
C	29.	<p>成年人下消化道出血<u>最常見</u>的病因為何？</p> <p>(A) 痔瘡。                      (B) 大腸癌。                      (C) 憩室疾病。                      (D) 缺血性結腸炎。</p>
D	30.	<p>2 歲男童由家屬帶至急診，主訴 1 小時前男童吃花生時突然劇烈咳嗽疑似噎到。目前男童呼吸稍快，無明顯發紺或呼吸窘迫。關於病人初步影像評估與診斷，下列敘述何者較適當？</p> <p>(A) 若病人胸部 X 光檢查呈現正常，可用以排除氣道異物吸入的可能性。                      (B) 男童臨床病史高度懷疑異物吸入，但若影像檢查無異常發現先觀察保守治療。                      (C) 頸部 X 光檢查的側面照 (lateral view)，對於區分食道與氣管異物無明顯幫助。                      (D) 若有支氣管異物，吐氣期胸部 X 光可見阻塞側過度充氣的現象 (overinflation)。</p>
C	31.	<p>32 歲男性，肥厚性心肌病變，運動後突然出現胸悶與頭暈。血壓 85/60 mmHg，心跳 110 次/min。心臟超音波顯示明顯左心室流出道阻塞與二尖瓣收縮期前移 (systolic anterior motion of the mitral valve)。初步治療後，血壓仍持續偏低。下列何者處置較適當？</p> <p>(A) 給予靜脈注射硝酸甘油。                      (B) 使用多巴胺增加心肌收縮改善心輸出。                      (C) 迅速輸注等張晶體液。                      (D) 使用利尿劑減少肺部鬱血改善症狀。</p>
C	32.	<p>26 歲女性於門診接受局部麻醉劑注射後不久，開始出現頭暈、嘴唇發紺與呼吸急促，被送至急診。體溫 36.5°C、心跳 118 次/min、血壓 122/74 mmHg、呼吸 26 次/min、血氧飽和度 85%。動脈血氣分析顯示 PaO<sub>2</sub> 正常，抽血時血液呈巧克力棕色。下列敘述何者較適當？</p> <p>(A) 可觀察尿液轉為藍綠色作為治療有效的指標。                      (B) 給予 Hydroxocobalamin。                      (C) 給予 Methylene blue 1 mg/kg 靜脈注射，必要時可重複給藥。                      (D) 以高壓氧治療改善組織缺氧。</p>

115 年度衛生福利部急診醫學科專科醫師甄審筆試試題及答案(A)

答案	題號	題目
D	33.	<p>關於兒童頸部外傷的描述下列何者較適當？</p> <p>(A) 因頭部比例較大，兒童頸部支點較成人低位，較不容易產生高位脊髓損傷。</p> <p>(B) 兒童使用頸圈或長背板固定頸椎時容易過度伸展，使頸椎受損更加嚴重。</p> <p>(C) 兒童出現四肢無力，應可診斷為神經性休克。</p> <p>(D) 兒童發生 SCIWORA (spinal cord injury without radiographic abnormality) 應安排 MRI 協助診斷。</p>
B	34.	<p>30 歲女性因打哈欠後嘴巴無法閉合，伴隨流口水與下巴劇痛至急診。近期無頭部或臉部外傷。身體診察發現病人下巴明顯向前突出 (prominent appearing)，且雙側耳屏前方可觸及明顯的凹陷 (preauricular depression)。下列敘述何者較適當？</p> <p>(A) 為避免醫源性傷害，應常規安排下顎 X 光確認無隱匿性髁狀突骨折後，始能進行徒手復位。</p> <p>(B) 若復位困難，可於耳屏前凹陷處 (preauricular depression) 以無菌技術注射局部麻醉劑，減輕肌肉痙攣並協助復位。</p> <p>(C) 可採用「腕部樞紐法 (wrist pivot method)」將雙手大拇指置於病人的下顎白齒上施加向下壓力，其餘手指托住下巴，利用手腕屈曲 (flexion) 旋轉使髁狀突復位。</p> <p>(D) 此為典型之下頷骨前向脫位 (anterior dislocation)，成功徒手復位後，應建議病人進行顎間固定 (intermaxillary fixation) 以防復發。</p>
B	35.	<p>22 歲女性於凌晨至急診就醫，主訴約 1 天前遭陌生人性侵害。病人意識清楚，生命徵象穩定，來院前已自行清洗身體。下列關於性侵害急診採證之敘述，何者較適當？</p> <p>(A) 採證超過 24 小時，應使用驗傷袋，不開採證盒。</p> <p>(B) 病人曾清洗身體，仍應進行採證評估。</p> <p>(C) 指甲剪採檢後應置入證物盒內，避免殘留甲屑散失。</p> <p>(D) 為避免延誤流程，可先完成採證，之後再補辦同意程序。</p>


115 年度衛生福利部急診醫學科專科醫師甄審筆試試題及答案(A)

答案	題號	題目
B	36.	<p>關於 Canadian Cervical Spine Rule for Radiography 的敘述，何者較<u>不適</u>當？</p> <p>(A) 分三項評估：無高風險因素、可安全的執行關節活動度測試、病人可自主轉動頸部。</p> <p>(B) 病人可自主轉動頸部且左右活動度大於 45 度，會伴隨疼痛，須安排 X 光檢查。</p> <p>(C) 病人於剛至急診時可正常行走且無頸部疼痛，留觀期間才感覺頸部疼痛，頸椎骨折風險較低。</p> <p>(D) 從大於 3 公尺的高度墜落為高風險傷害機轉之一。</p>
D	37.	<p>42 歲男性，左側腰部遭刺傷送至急診，目前生命徵象穩定。下列關於泌尿系統損傷的敘述，何者較<u>適</u>當？</p> <p>(A) 若尿液檢查無血尿，可以排除腎臟或輸尿管的傷害。</p> <p>(B) 超音波無腹水可排除膀胱破裂。</p> <p>(C) 若懷疑左側輸尿管損傷，在電腦斷層 arterial phase 可發現左側輸尿管路徑附近有少量顯影劑外滲。</p> <p>(D) 插入並夾住導尿管使膀胱脹尿後做電腦斷層，無顯影劑滲漏，仍無法排除膀胱破裂。</p>
A	38.	<p>關於小兒創傷病人的處置原則，何者較<u>不適</u>當？</p> <p>(A) 為避免正常血壓使傷口持續出血，permissive hypotension 是被允許的。</p> <p>(B) Tranexamic acid 適用於需要輸血的兒童創傷病人，並在創傷後 3 小時內給予。</p> <p>(C) 創傷超音波對於偵測兒童腹內實質器官傷害的敏感度較成人低。</p> <p>(D) Pediatric Trauma Score 需考慮體重、呼吸道、血壓、意識、傷口與骨骼傷害。</p>
A	39.	<p>29 歲男性，機車車禍。左膝疼痛與腫脹，在事故現場曾出現膝關節明顯變形，搬運過程中已自行復位。腳趾末梢輕微感覺異常，雙側足背動脈與後脛動脈皆可觸及。上臂收縮壓 130 mmHg，腳踝收縮壓 100 mmHg。左膝 X 光未見明顯骨折或脫臼。下一步處置何者較<u>適</u>當？</p> <p>(A) 安排患肢 CT angiography。</p> <p>(B) 留觀並於 6 小時後重新評估患肢脈搏。</p> <p>(C) 給予 Heparin 靜脈注射。</p> <p>(D) 照會外科進行患肢手術探查。</p>

115 年度衛生福利部急診醫學科專科醫師甄審筆試試題及答案(A)

答案	題號	題目
B	40.	65 歲男性，3 天前急性下壁心肌梗塞。今日突發胸痛及嚴重呼吸喘促，不論身體向前傾或平躺胸痛都一樣嚴重，胸部 X 光呈現急性肺水腫，血壓下降至 85/50 mmHg，心跳 120 次/min。於心尖處聽診到新的全收縮期雜音（new holosystolic murmur）。該病人目前較適當的處置？ (A) 心包膜積水抽吸術。 (B) 會診心臟外科。 (C) 給予高劑量 Aspirin。 (D) 給予利尿劑。
D	41.	19 歲男性，長期吸強力膠，意識混亂，血壓 105/65 mmHg，心跳 110 次/min，呼吸 26 次/min。動脈血氣體分析：pH 7.28，PaCO <sub>2</sub> 28 mmHg，HCO <sub>3</sub> <sup>-</sup> 13 mEq/L，Na 140 mEq/L，creatinine 1.2 mg/dL，尿液檢查：pH 5.8，下列症狀何者最不可能發生？ (A) Normal anion gap metabolic acidosis。 (B) 遠端腎小管酸中毒。 (C) 尿液中馬尿酸（hippuric acid）上升。 (D) 高血鉀。
C	42.	38 歲男性於工地遭鋼索擊中頸部，呼吸困難。近端氣管完全中斷。下一步處置何者較適當？ (A) 嘗試快速序列插管。 (B) 進行環甲膜切開術建立氣道。 (C) 經傷口插管至遠端氣管。 (D) 進行電腦斷層掃描確定診斷後再處理氣道。
A	43.	65 歲男性，因急性腸胃炎、頻繁嘔吐送醫。有先天性長 QT 症候群（congenital long QT syndrome）病史。在電解質報告尚未出來前，欲給予靜脈注射止吐藥物。何者藥物較不適當？ (A) Ondansetron。 (B) Promethazine。 (C) Prochlorperazine。 (D) Metoclopramide。

115 年度衛生福利部急診醫學科專科醫師甄審筆試試題及答案(A)

答案	題號	題目
B	44.	<p>32 歲女性在劇烈頸部伸展運動後感到右側頸部疼痛，隨後發現右眼瞳孔縮小且輕微眼瞼下垂 (ptosis)。病人意識清楚，無肢體無力。下列診斷何者較適當？</p> <p>(A) 大腦中動脈中風 (MCA Stroke)。                      (B) 頸動脈剝離 (carotid artery dissection)。                      (C) 叢集性頭痛 (cluster headache)。                      (D) 貝爾氏麻痺 (Bell's palsy)。</p>
C	45.	<p>28 歲女性因頻繁流鼻血和月經量過多就醫，身體診察發現其四肢有多處瘀點。關於該病人情況及潛在止血機轉，下列敘述何者較適當？</p> <p>(A) 病人的臨床表現 (如瘀點、鼻出血) 高度暗示為凝血因子缺乏症，例如 A 型或 B 型血友病。                      (B) 在形成血小板栓子 (platelet plug) 的過程中，血管性血友病因子 (vWF) 負責透過 glycoprotein IIb/IIIa 受體將血小板互相連接。                      (C) 第一階段止血 (primary hemostasis) 通常在血管受傷後 20 秒內開始，且其形成的栓子壽命短，需要第二階段止血來穩定。                      (D) 若該病人出現自發性膝關節出血或後腹腔出血，這更符合血小板功能異常而非凝血因子缺乏的特徵。</p>
C	46.	<p>72 歲男性，胸痛 1 小時，心電圖如下。意識模糊，血壓 74/40 mmHg，SpO<sub>2</sub> 82% (已使用 O<sub>2</sub> mask 10 L/min)，面色發紺，盜汗，四肢冰冷，聽診雙側肺部濕囉音 (crackles)。下列緊急用藥的選擇，何組較適當？</p>  <p>(A) Dobutamine 與 Midazolam。                      (B) Dopamine 與 Ketamine。                      (C) Norepinephrine 與 Etomidate。                      (D) Phenylephrine 與 Propofol。</p>

115 年度衛生福利部急診醫學科專科醫師甄審筆試試題及答案(A)

答案	題號	題目
D	47.	<p>64 歲男性食入大量 Propranolol 藥物，頭暈、冒冷汗、應答遲緩。體溫 36.1°C、心跳 36 次/min、血壓 76/40 mmHg、呼吸 18 次/min、血氧飽和度 97%。下列敘述何者較不適當？</p> <p>(A) 使用高劑量 Insulin 治療時，應同時補充葡萄糖並監測血糖與電解質變化。</p> <p>(B) 若心電圖出現 QRS widening，可考慮給予 sodium bicarbonate。</p> <p>(C) 給予 Glucagon 以治療心搏過緩。</p> <p>(D) 常規使用 calcium 改善心肌抑制。</p>
C	48.	<p>75 歲女性，發燒及意識障礙。體溫 39.2°C，血壓 75/40 mmHg，心跳 120 次/min。給予 30 mL/kg 的生理食鹽水後，血壓維持在 80/45 mmHg。關於此病人的評估與處置，下列敘述何者較不適當？</p> <p>(A) 給予大量 0.9% 生理食鹽水輸液可能造成 hyperchloremic metabolic acidosis。</p> <p>(B) 血清乳酸升高與病人的短期預後相關，乳酸清除率的評估有助於監測復甦效果。</p> <p>(C) 將平均動脈壓提升至 90 mmHg 以上，可有效降低死亡率。</p> <p>(D) 敗血症病人可能出現暫時性心肌病變。</p>
C	49.	<p>45 歲男性，主訴發燒與全身皮疹 4 天。病人約 3 週前曾開始服用新的口服藥物。身體診察可見軀幹與四肢廣泛對稱性紅色斑丘疹，臉部明顯水腫，頸部與腋下淋巴結腫大，未見皮膚水泡或表皮剝離。生命徵象穩定。檢驗顯示 eosinophil 1,800 /<math>\mu</math>L，AST 356 U/L、ALT 420 U/L，total bilirubin 2.5 mg/dL。下列何者為較可能的診斷？</p> <p>(A) Morbilliform exanthem。</p> <p>(B) Stevens–Johnson syndrome。</p> <p>(C) Drug reaction with eosinophilia and systemic symptoms。</p> <p>(D) Acute generalized exanthematous pustulosis。</p>

115 年度衛生福利部急診醫學科專科醫師甄審筆試試題及答案(A)

答案	題號	題目
D	50.	<p>32 歲男性右小腿閉鎖性脛骨骨折，於急診接受固定與止痛處置，血壓 107/64 mmHg，心跳 90 次/min，SpO<sub>2</sub> 99%。4 小時後，病人持續抱怨右小腿劇烈疼痛。檢查發現右小腿前側腫脹緊繃，遠端足背動脈可觸及，皮膚溫度正常，腫脹處腔室壓力經測量為 38 mmHg。下列處置方式何者較適當？</p> <p>(A) 將患肢抬高至高於心臟位置，持續觀察疼痛是否緩解。</p> <p>(B) 每 1 小時檢查足背動脈，若搏動變弱或消失，則緊急安排電腦斷層血管攝影。</p> <p>(C) 持續監測腔室壓力，待上升超過 45 mmHg，則進行緊急筋膜切開術。</p> <p>(D) 立即安排緊急筋膜切開術。</p>
C	51.	<p>64 歲女性，高血壓與慢性腎臟病，頭痛與視力模糊。血壓 228/122 mmHg、心跳 88 次/min。眼底可見 cotton wool spots、無局部神經學缺損。creatinine 2.4 mg/dL。下列降血壓藥物何者較不適當？</p> <p>(A) 使用 Nicardipine 持續靜脈輸注控制血壓變化。</p> <p>(B) 使用 Fenoldopam 靜脈輸注以改善腎臟灌流功能。</p> <p>(C) 使用 Nitroprusside 持續輸注作為第一線降壓藥物。</p> <p>(D) 使用 Clevidipine 靜脈輸注以快速調整血壓控制。</p>
C	52.	<p>足月新生兒產出時羊水呈現濃稠胎便染色，伴隨肌肉鬆軟且無自發性呼吸，心跳 80 次/min。針對此新生兒的初步急救處置，下列何者較適當？</p> <p>(A) 應立即進行氣管內插管並抽吸氣管內的胎便，以減少胎便吸入症候群發生率。</p> <p>(B) 應優先肌肉注射 Naloxone，以拮抗母體潛在藥物影響並刺激呼吸驅力。</p> <p>(C) 應立即使用袋瓣罩以 room air 開始正壓通氣。</p> <p>(D) 因心跳低於正常值，應立即開始胸部按壓與正壓通氣，維持比例為 3:1。</p>
C	53.	<p>29 歲女性，G2P1，懷孕 26 週，因車禍送至急診。FAST 顯示疑似腹腔出血。胎心音可測得，但持續監測顯示每小時約 4 次子宮收縮。病人為 Rh 陰性。下列處置何者較不適當？</p> <p>(A) 給予 Rho (D) 免疫球蛋白。</p> <p>(B) 安排腹部 CT 檢查。</p> <p>(C) 給予 tocolytics 減少子宮收縮。</p> <p>(D) 積極輸血復甦母體。</p>

115 年度衛生福利部急診醫學科專科醫師甄審筆試試題及答案(A)

答案	題號	題目
B	54.	<p>1 歲 8 個月女童到急診，主訴發燒與煩躁 36 小時。體溫 38.2°C，食慾稍差但仍可進食。無嘔吐、無耳漏。過去無 recurrent AOM。耳鏡檢查顯示：雙側鼓膜紅腫、膨出，家長可信賴，並且同意可於 48 小時內回診。無免疫低下、無 craniofacial anomalies、無 tympanostomy tubes。下列處置何者較適當？</p> <p>(A) 給予止痛藥並觀察，不立即使用抗生素。                      (B) 給予 high-dose Amoxicillin。                      (C) 給予 Amoxicillin-Clavulanate。                      (D) 安排耳鼻喉科轉診做鼓膜穿刺術。</p>
B	55.	<p>32 歲男性，5 日前開始發燒，右耳疼痛，膿性耳漏，伴隨聽力下降與耳內悶脹感，過去 2 天出現持續性頭痛與間歇性寒顫，今日因右側耳痛，視力模糊與噁心至急診就醫。到院時體溫 39.1°C、心跳 112 次/min、血壓 118/72 mmHg。身體診察可見右耳膿性耳漏與鼓膜發炎，乳突區壓痛，視乳頭水腫及右側外展神經 (CN VI) 麻痺。下列診斷何者較可能？</p> <p>(A) Acute mastoiditis。                      (B) Lateral sinus thrombosis。                      (C) Malignant otitis externa。                      (D) Subdural empyema。</p>
D	56.	<p>10 歲男童因陰莖持續勃起超過 4 小時，被家屬送至急診。家屬表示男童 2 天前曾有會陰部跨欄撞擊外傷史，但當時並無不適。身體診察發現：男童陰莖海綿體 (corpora cavernosa) 明顯充血，有壓痛感，但尿道海綿體與龜頭 (glans) 質地仍保持柔軟。關於此個案的臨床判斷與診斷工具，下列敘述何者較適當？</p> <p>(A) 若病人之海綿體堅硬且疼痛，為「高血流 (high-flow)」之典型表現，若不即時處理可能導致永久性組織損傷。                      (B) 若海綿體血氣分析 (corporal blood gas) 呈現 pH &lt; 7.25 且 PaCO<sub>2</sub> &gt; 60 mmHg，屬「低血流 (low-flow)」類型，多為外傷所致。                      (C) 彩色都卜勒超音波 (color Doppler ultrasound) 除了可確認有無外傷性血腫，也能區別缺血性與非缺血性異常勃起，是最為可信的檢查。                      (D) 單純外傷引起多為「非缺血性 (non-ischemic)」類型，抽取海綿體內血液會呈現鮮紅色如同動脈血的外觀，一般不需特別治療。</p>

115 年度衛生福利部急診醫學科專科醫師甄審筆試試題及答案(A)

答案	題號	題目
D	57.	<p>急產的 32 週嬰兒，出生後無呼吸、心跳 80 次/min，經正壓通氣後仍未改善，下列急救步驟何者較適當？</p> <p>(A) 嬰兒呼吸正常，但檢查口鼻中有胎便吸入，預防性吸除可以減少併發症。</p> <p>(B) 在急救過程中，前 3 分鐘血氧飽和度要達到 90% 以上。</p> <p>(C) 因嬰兒的呼吸肌較弱，因此在到達血中的目標血氧飽和度後，還是建議用正壓呼吸。</p> <p>(D) 若經有效正壓通氣 30 秒後，心跳仍小於 60 次/min，應開始胸外按摩並持續通氣。</p>
C	58.	<p>關於爆炸傷 (blast injuries) 的機轉敘述，下列敘述何者較適當？</p> <p>(A) 初級爆炸傷 (primary blast injury) 主要由飛散碎片與破片造成，因此最常見表現為穿刺傷與撕裂傷。</p> <p>(B) 次級爆炸傷 (secondary blast injury) 是受害者被爆風吹離原位後撞擊固定物所致，因此典型屬於高能量鈍傷。</p> <p>(C) 初級爆炸傷 (primary blast injury) 雖以含氣器官 (air-filled structures) 傷害最典型，但不完全侷限於含氣器官，其他器官亦可能受損。</p> <p>(D) 四級爆炸傷 (quaternary blast injury) 專指爆炸高壓波造成的肺、耳與腸胃道傷害，尤其與腸胃道最相關。</p>
D	59.	<p>關於孕婦外傷的評估與處置，下列何者較適當？</p> <p>(A) 應盡速會診婦產科，優先安排胎兒超音波檢查。</p> <p>(B) 創傷後胎盤早期剝離最敏感的診斷方式是產科高層次超音波檢查。</p> <p>(C) 若病人陰道有液體流出，測量 pH 值約為 5，需高度懷疑羊水破裂。</p> <p>(D) 所有 Rh (-) 的懷孕婦女，若遭受腹部創傷皆應給予 Rho (D) 免疫球蛋白。</p>
A	60.	<p>48 歲女性，3 年前接受心臟移植，因數週來漸進性運動耐受力下降與端坐呼吸至急診就醫。生命徵象：血壓 90/60 mmHg，心跳 45 次/min，問診時否認胸背痛。下列敘述何者較適當？</p> <p>(A) 需考慮 cardiac allograft vasculopathy。</p> <p>(B) 使用 Atropine 可有效處理心搏過緩。</p> <p>(C) 排斥反應主要發生在移植後第 1 年內，晚期通常不考慮。</p> <p>(D) 應先排除藥物副作用，暫不考慮排斥反應。</p>

115 年度衛生福利部急診醫學科專科醫師甄審筆試試題及答案(A)

答案	題號	題目
D	61.	<p>25 歲女性氣喘急性發作送醫，經吸入型支氣管擴張劑與類固醇治療後，病人意識躁動，SpO<sub>2</sub> 88%，且出現端坐呼吸（orthopnea），下列關於後續治療的描述，何者較適當？</p> <p>(A) Ketamine 為支氣管擴張首選藥物。</p> <p>(B) 肥大細胞穩定劑（mast cell modifiers）可有效緩解急性支氣管痙攣。</p> <p>(C) 病況進展至意識不清，應優先考慮給予非侵襲性正壓呼吸。</p> <p>(D) 靜脈注射硫酸鎂（MgSO<sub>4</sub>）時，應監測血壓和深腱反射（DTR）。</p>
B	62.	<p>28 歲男性被救護車送到急診室。據同行潛水友人的描述，1 小時前他在約 20 公尺深的海面下因氣瓶耗盡而感到驚慌，隨即在未吐氣的情況下快速上升至水面。抵達水面後不到 5 分鐘，病人突然胡言亂語，隨後發生左側身體偏癱。到院時血壓 110/70 mmHg，心跳 105 次/min，呼吸 24 次/min，血氧 100%（使用 NRM 給予 15 L/min 氧氣）。身體診察：GCS E3V4M5 及左側上/下肢肌肉力量（muscle power）3 分，頸部可觸及皮下氣腫。根據上述臨床表現，下列敘述何者較適當？</p> <p>(A) 此病人為第二型減壓病（Type II DCS）。</p> <p>(B) 應立即給予點滴並維持平躺姿勢。</p> <p>(C) 若 X 光顯示縱隔腔氣腫，則須立即安排引流管置放。</p> <p>(D) 應評估 NIHSS 並考慮溶栓治療。</p>
B	63.	<p>60 歲男性，長期飲酒，近日反覆嘔吐 2 天，入院主訴全身無力與心悸。身體診察見血壓 110/70 mmHg，血清鉀離子濃度 2.1 mEq/L，下列敘述何者較不適當？</p> <p>(A) 若合併腎功能上升之急性腎衰竭，計算 fractional excretion of sodium (FENa) 常小於 1%。</p> <p>(B) 心電圖可見 QTc 變短、T 波變平，出現 U 波。</p> <p>(C) 多數患者同時存在低血鎂症，因此可補充鎂，以促進腎小管對鉀的再吸收。</p> <p>(D) 需特別注意心律不整，通常為心搏過速型心律不整。</p>
C	64.	<p>48 歲男性，酒後劇烈嘔吐後突然胸痛，痛至背部，吞嚥更痛。到院時心跳 118 次/min，呼吸 28 次/min，頸部可觸及皮下氣腫。下列敘述何者較適當？</p> <p>(A) 先以制酸劑治療胃食道逆流，觀察症狀。</p> <p>(B) 若胸部 X 光正常，可安排胃鏡檢查。</p> <p>(C) 應安排電腦斷層或食道攝影，排除食道穿孔。</p> <p>(D) 最適當的第一線檢查是鋇劑攝影（barium swallow）。</p>

115 年度衛生福利部急診醫學科專科醫師甄審筆試試題及答案(A)

答案	題號	題目
D	65.	<p>35 歲男性近期有頻繁的男男性行為，因持續 2 週的發燒、直腸炎 (Proctitis) 伴隨膿性分泌物來急診。檢查發現左側腹股溝有明顯的腫痛淋巴結，局部皮膚呈現紫紅色且有化膿，腫大淋巴結被腹股溝韌帶分隔呈現溝槽徵 (Groove sign)。3 週前生殖器曾出現過一個無痛性的小潰瘍，但隨後自行消失。下列關於此疾病臨床診斷與治療之組合，何者較適當？</p> <p>(A) 診斷為自體免疫相關之發炎性腸道疾病 (inflammatory bowel disease)，首選治療為靜脈注射類固醇。</p> <p>(B) 診斷為 <i>Treponema pallidum</i> 感染引發之二期梅毒 (secondary Syphilis)，首選治療為肌肉注射單劑量長效 Penicillin。</p> <p>(C) 診斷為 <i>Haemophilus ducreyi</i> 感染引起之軟性下疳 (Chancroid)，首選治療為口服單劑量 Azithromycin。</p> <p>(D) 診斷為 <i>Chlamydia trachomatis</i> 感染引起的性病性淋巴肉芽腫 (Lymphogranuloma venereum)，首選治療為 Doxycycline。</p>
B	66.	<p>41 歲女性在 2024 年花蓮地震 (芮氏規模 7.2) 期間受困於倒塌建築，之後幸運被搜救人員救出。震後 8 週因反覆出現地震惡夢、閃回 (flashbacks)、刻意迴避受災區，且伴隨高度警覺 (hypervigilance) 與失眠，導致工作效率顯著下降而求診。下列敘述何者較適當？</p> <p>(A) 根據流行病學研究，經歷此類嚴重創傷事件 1 年後，約有 15% 的病人會自然康復。</p> <p>(B) 臨床診斷應排除 acute stress disorder。</p> <p>(C) 若病人於創傷事件後出現持續性的中度至重度軸向疼痛 (axial pain)，依據準則應排除 PTSD 之診斷。</p> <p>(D) Benzodiazepines 被列為 PTSD 持續性治療的首選。</p>
C	67.	<p>36 歲女性，主訴咳嗽已 15 天。起初症狀包括發燒、畏寒、肌肉痠痛、喉嚨痛及鼻塞，數日後上述症狀逐漸改善，但仍持續出現陣發性劇烈咳嗽，夜間更明顯導致影響睡眠。體溫 36.9°C，心跳 92 次/min，呼吸 16 次/min，血壓 118/72 mmHg，血氧飽和度 98%。肺部聽診清晰，胸部 X 光檢查正常。家中與其同住者包含一名 6 週大的女兒。下列處置何者較適當？</p> <p>(A) 診斷為單純急性支氣管炎 (acute bronchitis)，給予症狀治療即可。</p> <p>(B) 給予 Oseltamivir，因為病程初期表現類似流行性感冒 (influenza)。</p> <p>(C) 給予 Azithromycin，因應考慮特定可治療病原菌感染。</p> <p>(D) 給予 Amoxicillin-Clavulanate，因為持續性咳嗽表示可能有續發性細菌感染。</p>

115 年度衛生福利部急診醫學科專科醫師甄審筆試試題及答案(A)

答案	題號	題目
A	68.	<p>27 歲女性，因產程延長及胎膜早破接受剖腹生產，產後第 5 天因發燒與下腹痛就醫。主訴持續發燒與惡臭陰道分泌物。身體診察下腹壓痛。血液檢查顯示 WBC 17,500/<math>\mu</math>L，creatinine phosphokinase (CPK) 250 U/L。病人想維持哺乳。下列敘述何者較適當？</p> <p>(A) CPK 上升可提示 <i>Group B Streptococcus</i> 感染，抗生素可選用注射 Clindamycin + Gentamicin。</p> <p>(B) 因病人正在哺乳，避免使用 Aminoglycoside，抗生素選用口服 Doxycycline + Metronidazole。</p> <p>(C) 剖腹產後發燒應優先考慮腹部傷口感染、腎盂腎炎、闌尾炎，排除後再考慮產後子宮內膜炎。</p> <p>(D) 陰道分泌物培養，<i>Gardnerella vaginalis</i> 為最常見培養出的病原體。</p>
B	69.	<p>出生 21 天的男嬰 (體重 4.0 kg) 因「頻繁嘔吐且嘔吐物帶有膽汁 (bilious)」被帶至急診。家屬表示病嬰過去 2 天食慾極差。身體診察發現病嬰呈現嗜睡，腹部明顯脹氣且觸診僵硬 (rigid abdomen)，微血管充填時間 4 秒，並出現休克徵象。針對此病嬰的臨床表現，下列何者為較可能之危及生命的腹部急症？</p> <p>(A) 幽門狹窄 (pyloric stenosis)。</p> <p>(B) 腸扭轉 (midgut volvulus)。</p> <p>(C) 腸套疊 (intussusception)。</p> <p>(D) 闌尾炎 (acute appendicitis)。</p>
C	70.	<p>70 歲男性因慢性阻塞性肺病急性惡化至急診就醫，意識清楚，呼吸 24 次/min，SpO<sub>2</sub> 89%，體溫 36.9°C；初步給予鼻導管氧氣 2 L/min 後，動脈氣體分析報告為 pH 7.37，PaCO<sub>2</sub> 49 mmHg，PaO<sub>2</sub> 62 mmHg；關於目前的治療，下列何者較適當？</p> <p>(A) 立即進行氣管內管插管並銜接侵入性呼吸器，以確保換氣量。</p> <p>(B) 用非再呼吸面罩 (non-rebreathing mask) 並將血氧目標設定於 95% 以上。</p> <p>(C) 給予全身性類固醇，並加上涵蓋 <i>H. influenzae</i> 等病原體之經驗性抗生素。</p> <p>(D) 靜脈注射 Aminophylline 3-5 mg/kg，並給予高劑量 Magnesium sulfate。</p>

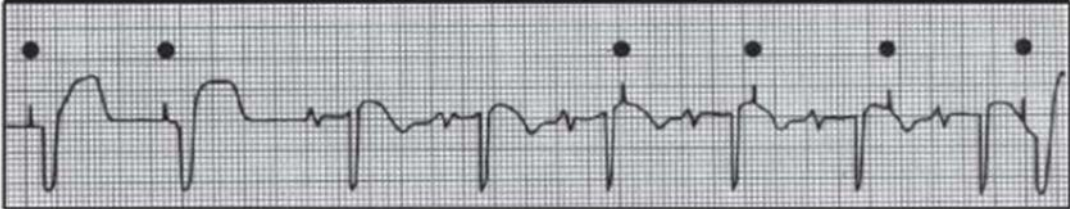
115 年度衛生福利部急診醫學科專科醫師甄審筆試試題及答案(A)

答案	題號	題目
B	71.	<p>關於化學燒傷的臨床特性與急診處置，下列敘述何者較適當？</p> <p>(A) 酚 (phenol) 暴露產生的燒傷特徵為無痛焦痂，且因該物質不具全身毒性，急診處置以大量清水單獨沖洗即可。</p> <p>(B) 氫氟酸 (hydrofluoric acid) 暴露，系統毒性包含低血鈣 (hypocalcemia)、低血鎂 (hypomagnesemia) 及高血鉀 (hyperkalemia)。</p> <p>(C) 對於眼部強鹼灼傷，首要任務是先測量病人視力 (visual acuity) 並完成初步裂隙燈檢查。</p> <p>(D) 白磷 (white phosphorus) 暴露於空氣會自燃，除汙時若供水有限，應優先使用硫酸銅 (copper sulfate) 溶液進行中和，以有效降低其全身毒性與死亡率。</p>
A	72.	<p>關於頸部穿刺傷，下列敘述何者較適當？</p> <p>(A) 頸部外傷的病人，必須謹慎評估呼吸狀態與是否是困難氣道。</p> <p>(B) 頸闊肌 (Platysma) 是頸部前側的淺層肌肉，未被刺穿也會危及生命。</p> <p>(C) 頸部穿刺傷通常致死的原因，都是直接的呼吸道受損。</p> <p>(D) 頸部穿刺傷的病人，不可能會有脊髓損傷的問題，無需使用頸圈固定。</p>
B	73.	<p>60 歲男性，起身後出現眼前發黑並差點昏倒，數分鐘內恢復，無胸痛或心悸。關於昏厥的風險評估與臨床特徵，下列何者較適當？</p> <p>(A) 昏厥最常見原因為姿勢性 (orthostatic)，其次為血管迷走神經性 (vasovagal)、心因性 (cardiac) 和神經性 (neurologic)。</p> <p>(B) 心電圖異常、心衰竭或其他過去心臟病史常作為風險評估因子。</p> <p>(C) 心律不整所導致的昏厥常伴隨前驅症狀 (prodrome)，例如頭暈、噁心嘔吐、臉色蒼白、冒汗。</p> <p>(D) 此病人表現為近昏厥 (near syncope)，生理機轉及風險通常和昏厥 (syncope) 不同。</p>
B	74.	<p>85 歲男性長期臥床出現腹脹、無法排便及排氣，影像顯示大腸明顯擴張但無機械性阻塞。最可能的診斷及首要處置為何？</p> <p>(A) 大腸扭轉，需立即手術。</p> <p>(B) Ogilvie's syndrome，考慮保守治療或結腸鏡減壓。</p> <p>(C) 偽膜性腸炎 (pseudomembranous colitis)，給予 Vancomycin。</p> <p>(D) 腸套疊 (intussusception)，立即鉭劑灌腸復位。</p>

115 年度衛生福利部急診醫學科專科醫師甄審筆試試題及答案(A)

答案	題號	題目
C	75.	<p>急診處理酒精濫用病人常使用簡短協商面談 (Brief Negotiation Interview, BNI)。醫師展示 1 到 10 分圖表並詢問：「您準備好改變飲酒習慣的程度是幾分？」此步驟屬於 <u>BNI 流程的哪一階段</u>？</p> <p>(A) 提出話題 (raise subject)。                      (B) 提供回饋 (provide feedback)。                      (C) 提升動機 (enhance motivation)。                      (D) 協商與建議 (negotiate and advise)。</p>
B	76.	<p>急診常使用混亂評估方法 (confusion assessment method, CAM) 快速篩檢老年病人的譫妄。根據 CAM 診斷標準，下列哪兩項特徵是確立診斷「必須同時具備」的核心要件？</p> <p>(A) 急性發作或波動病程、意識水平改變。                      (B) 急性發作或波動病程、注意力不集中。                      (C) 注意力不集中、思考缺乏組織。                      (D) 思考缺乏組織、意識水平改變。</p>
C	77.	<p>58 歲男性，肺動脈高壓，呼吸困難加劇。血壓 82/50 mmHg、心跳 118 次/min、呼吸 26 次/min、SpO<sub>2</sub> 88% (room air)。頸靜脈怒張，聽診無明顯濕囉音。心臟超音波顯示右心室明顯擴大，心室中膈向左偏移，左心室呈 D 型，病人逐漸出現意識不清，進行插管。以下處置何者較為適當？</p> <p>(A) 給予高 PEEP。                      (B) 給予大量靜脈輸液。                      (C) 使用 Norepinephrine 維持血壓並考慮 Dobutamine。                      (D) 給予高劑量 Dopamine 改善心輸出量。</p>
B	78.	<p>9 個月大的男嬰 (體重 9.5 kg) 因「發燒與全身抽搐」被送至急診。家屬表示男嬰大約 30 分鐘前突然失去意識、雙眼上吊且四肢僵硬抖動，發作時間約持續 3 分鐘，到達急診時已完全恢復清醒，並能對家屬微笑。病嬰過去健康狀況良好，無癲癇病史，但因家長個人信仰，從未接種過任何常規疫苗。目前在急診測量體溫為 39.2°C，身體診察無局部神經學缺損，且無明顯腦膜刺激徵象 (meningismus)。針對此病嬰的處置，下列何種檢查選項較為適當且必要？</p> <p>(A) 安排無顯影劑腦部電腦斷層掃描 (non-contrast head CT)。                      (B) 執行腰椎穿刺以檢驗腦脊髓液 (lumbar puncture)。                      (C) 安排腦電波檢查以評估癲癇風險 (electroencephalogram)。                      (D) 抽取周邊血液進行常規血液培養 (blood culture)。</p>

115 年度衛生福利部急診醫學科專科醫師甄審筆試試題及答案(A)

答案	題號	題目
B	79.	<p>75 歲男性，因肺炎呼吸衰竭剛由加護病房轉至安養院，因腹部極度鼓脹、無法排便排氣由安養院轉回急診。腹部 X 光顯示大腸全段極度擴張 (cecum 直徑 11 cm)，但電腦斷層掃描已排除機械性阻塞。下列處置何者較適當？</p> <p>(A) 給予靜脈注射 Metoclopramide。                      (B) 放置肛管進行腸道減壓。                      (C) 經鼻胃管給予 Polyethylene glycol。                      (D) 指導照護人員給予適度腹部按摩。</p>
B	80.	<p>30 歲男性，因右手食指末端持續 3 天的紅腫與劇痛就醫。1 週前工作時，曾不慎被器械輕微刺傷。身體診察發現：食指末端指腹呈現緊繃、紅腫且觸痛極為明顯。下列敘述何者較不適當？</p> <p>(A) Felon 是發生於指腹皮下封閉腔室 (pulp space) 的化膿性感染。若未及時治療，感染會穿透中隔 (septae) 向內蔓延，導致屈指肌腱滑膜炎 (flexor tenosynovitis) 或下方的骨髓炎。                      (B) 食指末端發現成群的水泡 (vesicular bullae)，懷疑為疱疹性指頭炎 (Herpetic whitlow)。給予局部麻醉並進行切開引流 (I&amp;D) 減緩指腹的極高張力，避免缺血壞死。                      (C) Felon 且需進行切開引流時，建議採用「單側縱向切開 (unilateral longitudinal approach)」；避免使用「魚口狀 (fishmouth)」或「貫穿性 (through-and-through)」切開法。                      (D) Felon 最常見的致病菌為金黃色葡萄球菌，開立經驗性抗生素時，考量涵蓋社區型抗藥性金黃色葡萄球菌 (CA-MRSA)。</p>
B	81.	<p>72 歲男性，過去因為 sick sinus syndrome 裝置永久性心律調節器，因頭暈與間歇性心悸至急診。生命徵象：血壓 110/70 mmHg，心跳 48 次/min，意識清楚。心電圖如圖所示。根據上述心電圖與臨床情境，下列敘述何者較適當？</p>  <p>(A) 此心電圖最符合 pacemaker failure to capture。                      (B) 此心電圖顯示為 undersensing，導致 pacing 在不適當時機發生。                      (C) 此心電圖顯示為 oversensing。                      (D) 同步電擊為此病人的第一線治療。</p>


115 年度衛生福利部急診醫學科專科醫師甄審筆試試題及答案(A)

答案	題號	題目
B	82.	<p>38 歲男性，2 週前有腹瀉病史，因 4 天內進行性雙下肢無力惡化至無法行走而就診。身體診察：雙下肢肌力 2/5，雙上肢肌力 4/5，四肢深部腱反射消失，感覺檢查正常。講話略帶氣促，一口氣從 1 數到 13 後停下來。下列處置何者較適當？</p> <p>(A) 可安排至一般病房住院觀察。                      (B) 若需插管應避免使用 Succinylcholine。                      (C) 立即給予高劑量類固醇免疫治療。                      (D) 此病人不會發生自主神經功能障礙。</p>
A	83.	<p>58 歲男性發生暫時性腦缺血發作 (TIA)，其臨床 ABCD<sup>2</sup> 評分為 6 分。關於此評分的臨床意義下列敘述何者較適當？</p> <p>(A) 此病人在 48 小時內發生中風的風險很高 (約 8%)。                      (B) 評分可用於區分出血性與缺血性病灶。                      (C) 評分可用於決定是否可安排病人門診追蹤。                      (D) 病人屬於低風險族群，可於急診給藥後門診追蹤。</p>
D	84.	<p>下列關於疝氣 (hernia) 之敘述，何者較不適當？</p> <p>(A) Inguinal hernia 是最常見的疝氣類型，其中 indirect hernia 佔三分之二。                      (B) Femoral hernia 常見於女性，且容易造成嵌閉性 (incarcerated) 或絞窄性 (strangulated) 疝氣。                      (C) Incision hernia 常發生在手術傷口癒合不良處，且經過手術修補後仍可能復發。                      (D) Obturator hernia 多可見 Howship-Romberg sign。</p>
B	85.	<p>關於老人外傷的處置，下列何者較不適當？</p> <p>(A) 65 歲以上鈍傷病人，收縮壓 &lt; 110 mmHg 或心跳 &gt; 90 次/min 與死亡的風險有關。                      (B) 第二頸椎齒狀突骨折發生比率較年輕人低。                      (C) 當發生一個部位的脊椎骨折時，需要完整的脊椎影像檢查。                      (D) 血液中的 base deficit 和 lactate 是有效評估休克程度的初始指標。</p>
C	86.	<p>下列關於頸椎外傷的描述，何者較適當？</p> <p>(A) 若病人的神經學檢查表現出 sacral sparing，則預後較差。                      (B) 低血壓、心搏過緩表現，為典型神經性休克，不必考慮失血因素。                      (C) 若病人肩部以下麻木、無力，要考慮立即插管以保護呼吸道。                      (D) 頸圈固定對頸椎限移非常重要，若病人嘔吐，也盡量不要移除。</p>

115 年度衛生福利部急診醫學科專科醫師甄審筆試試題及答案(A)

答案	題號	題目
A	87.	<p>40 歲女性食用野菇，15 小時後突發劇烈腹部絞痛、頻繁嘔吐及嚴重水瀉。第 2 天有短暫緩解，第 3 天產生黃疸、意識混亂及無尿。抽血顯示 AST/ALT 高達數千，嚴重凝血功能異常。下列何者較為適當？</p> <p>(A) 毒物經由腸肝循環反覆吸收，應早期給予多劑量活性碳，並使用 N-acetylcysteine。</p> <p>(B) 毒物引發嚴重之變性血紅素血症，可給予靜脈注射 Methylene blue。</p> <p>(C) 毒物水解產生 N-methylhydrazine 並耗竭肝臟維生素 B6，導致猛爆性肝炎與凝血功能異常。</p> <p>(D) 毒物具有極高脂溶性且易蓄積於脂肪與肝臟組織，可給予靜脈輸注脂質乳劑 (Lipid emulsion)。</p>
A	88.	<p>關於輻射傷害病人的基本原則，下列何者為較適當？</p> <p>(A) 由於放射性污染通常不會立即危及生命，因此不須為了輻射傷害改變檢傷策略。</p> <p>(B) 受輻射污染病人可能對醫護人員構成重大風險，因此需先進行除汙再急救。</p> <p>(C) 針對急性輻射症候群出現腸胃道症狀病人，應在急性暴露後 3 天給予頭芽孢素類 (Cephalosporins) 抗生素。</p> <p>(D) 早期治療決策基於生物劑量測定，包括最初 1 小時內出現的徵候和症狀以及相應的實驗室檢查結果。</p>
B	89.	<p>38 歲男性 HIV 感染者，3 個月前曾因播散性鳥分枝桿菌複合群 (disseminated Mycobacterium avium complex, MAC) 住院治療。出院後已自行停藥數月。近日主訴右眼出現畏光、飛蚊症且視力模糊。檢查發現其視力下降；眼底檢查顯示沿視網膜血管分布有髒白色的顆粒狀壞死病灶 (dirty white granular retinal necrosis) 夾雜出血斑，呈現「披薩餅 (pizza pie)」外觀。關於此病人的處置，下列何者較適當？</p> <p>(A) 此眼底表現最可能為 MAC 侵犯視網膜，應給予口服 Azithromycin 治療。</p> <p>(B) 此為巨細胞病毒視網膜炎 (CMV retinitis)，應立即照會眼科並考慮給予 Ganciclovir 治療。</p> <p>(C) 此表現高度懷疑為眼部弓形蟲病 (ocular toxoplasmosis)，應安排頭部電腦斷層檢查是否有中樞神經病灶。</p> <p>(D) 此為 HIV 視網膜病變，應儘速恢復抗病毒藥物 (antiretroviral therapy) 使用，待病人免疫重建後自然痊癒。</p>


115 年度衛生福利部急診醫學科專科醫師甄審筆試試題及答案(A)

答案	題號	題目
C	90.	<p>50 歲男性長期有嚴重 COPD，因端坐呼吸與暈厥送急診。體溫 36.5°C、心跳 90 次/min、血壓 90/60 mmHg，呼吸 25 次/min，血氧 89%。使用呼吸輔助肌，四肢冰冷。聽診無明顯喘鳴音 (wheezing)，超音波顯示下腔靜脈鼓脹、無心包膜積液。靜脈血液氣體分析：pH 7.44、PCO<sub>2</sub> 34 mmHg、HCO<sub>3</sub><sup>-</sup> 22mEq/L。下列治療何者較適當？</p> <p>(A) 若支氣管擴張劑效果不佳則使用呼吸器，採用 low tidal volume, high PEEP 策略。</p> <p>(B) 先給予 250 mL 0.9% saline。</p> <p>(C) 使用 Dobutamine 5 mcg/kg/min 改善心輸出量，必要時給予 Norepinephrine 維持血壓。</p> <p>(D) 使用利尿劑並監測尿量。</p>
A	91.	<p>8 歲男童，有腦室腹腔分流 (ventriculoperitoneal shunt)，因發燒、嘔吐、嗜睡 1 天來急診。身體診察：心跳 120 次/min、呼吸 22 次/min、意識嗜睡、頸部無明顯僵硬、分流管路觸診：無明顯紅腫，下列何者較適當？</p> <p>(A) 緊急會診神經外科醫師。</p> <p>(B) 安排腦部磁振造影並同時給廣效抗生素。</p> <p>(C) 進行腰椎穿刺。</p> <p>(D) 安排腦部電腦斷層以排除腦室腹腔分流阻塞。</p>
D	92.	<p>7 歲男童因雙下肢皮疹及腹痛至急診就醫。母親表示皮疹約 2 天前出現，今日出現間歇性腹痛並伴隨嘔吐。病童無發燒，生命徵象穩定。身體診察可見雙下肢有可觸及性紫斑 (palpable purpura) 如圖。腹部觸診無明顯反彈痛。關於此病人之評估與處置，下列何者較不適當？</p>  <p>(A) 皮疹常首先出現在下肢伸側與臀部。</p> <p>(B) 約一半以上病人可能出現腹痛或腸胃道出血。</p> <p>(C) 若腹痛持續或加劇，應考慮安排腹部超音波檢查。</p> <p>(D) 為預防腎臟侵犯，應常規使用小劑量類固醇治療。</p>


115 年度衛生福利部急診醫學科專科醫師甄審筆試試題及答案(A)

答案	題號	題目
D	93.	<p>氣喘病人因呼吸衰竭接受氣管內插管與機械通氣。為減少肺部氣壓傷 (barotrauma) 並執行允許性高碳酸血症 (permissive hypercapnia) 策略，下列設定何者較適當？</p> <p>(A) 設定較大的潮氣容積 (tidal volume) 來校正酸血症。</p> <p>(B) 常規使用神經肌肉阻斷劑以確保 <math>PCO_2</math> 降至 40 mmHg 以下。</p> <p>(C) 設定較長的吸氣時間以減少內源性 PEEP。</p> <p>(D) 採取較高的吸氣流速 (rapid inspiratory flow) 並降低呼吸速率。</p>
D	94.	<p>40 歲女性，3 個月前因治療病態性肥胖症而接受 Roux-en-Y bypass 手術，因上腹痛、噁心嘔吐就醫。下列敘述何者較適當？</p> <p>(A) 術後晚期常見之併發症包含吻合滲漏 (leakage)、出血及狹窄。</p> <p>(B) 吻合滲漏較常發生於腸-腸吻合處。</p> <p>(C) 傾食症候群 (Dumping syndrome) 成因為食物過高的滲透壓進入十二指腸。</p> <p>(D) 傾食症候群，晚期的通常發生於飯後 1~3 小時，表現為低血糖。</p>
A	95.	<p>4 歲男童被帶來急診，主訴右側頸部腫塊 2 天。3 天前有流鼻水與喉嚨痛，今天開始發燒 <math>38.9^{\circ}C</math>。檢查發現右側上頸部有一顆 2.5 cm、壓痛、發熱的腫塊，觸感偏實，但尚未明顯波動。病童現在開始有吞嚥困難與流口水 (drooling)，聲音有點含糊，但沒有明顯喘。下列何者是較適當的下一步處置？</p> <p>(A) 安排影像與外科/ENT consultation，評估深部頸部感染。</p> <p>(B) 因為年紀小且是急性發作，最可能為 thyroglossal duct cyst，先安排非急診手術門診。</p> <p>(C) 先觀察 2 週，因多數小兒頸部腫塊會自行改善。</p> <p>(D) 視為急性細菌性淋巴結炎，口服 Amoxicillin-Clavulanate 後 48~72 小時門診追蹤。</p>

115 年度衛生福利部急診醫學科專科醫師甄審筆試試題及答案(A)

答案	題號	題目
D	96.	<p>51 歲男性，無慢性疾病，無腹部手術史，今天開始左下腹痛及嘔吐數次，體溫 38.5°C、心跳 110 次/min、血壓 120/86 mmHg，腹部電腦斷層如下圖，下列何者較適當？</p>  <p>(A) 使用口服抗生素 Metronidazole + Ciprofloxacin，並安排門診追蹤。            (B) 會診外科進行手術治療。            (C) 靜脈注射 Ceftriaxone 單一抗生素治療。            (D) 病人在可接受的情況下可清淡飲食。</p>
C	97.	<p>關於生物恐怖攻擊事件 (bioterrorism event) 的早期辨識，下列敘述何者較適當？</p> <p>(A) 多數生物製劑 (biologic agents) 的早期症狀具高度特異性，通常可以與常見感染事件區分開來。            (B) 若未在現場發現釋放行為，急診室幾乎無法在早期辨識出生物恐怖攻擊事件。            (C) 高發生率的「非特異性疾病 (nonspecific illness)」、出現「快速致死案例 (rapidly fatal cases)」的群聚，或「陡峭的感染曲線 (steep infection curves)」應提高警覺。            (D) 在病原體 (pathogen) 完全確認之前，急診部門與公共衛生部門 (public health) 之間通常不需要頻繁溝通。</p>
A	98.	<p>30 歲女性，G3P2，懷孕 36 週，過去無心臟病史。近 1 週出現活動後呼吸困難、端坐呼吸及雙下肢水腫。到院時血壓 157/105 mmHg，呼吸 28 次/min，心跳 116 次/min，血氧飽和度 91%。心臟超音波顯示左心室擴大，左心室射出分率 (LVEF) 為 40%。下列敘述何者較適當？</p> <p>(A) 多數病人的左心室收縮功能於產後 6 個月內恢復。            (B) 有較高血栓栓塞風險，考慮使用 Warfarin 抗凝治療。            (C) 使用氧氣、利尿劑、Nitroprusside。            (D) 使用 ACE inhibitor，部分證據顯示可改善心衰竭預後。</p>

115 年度衛生福利部急診醫學科專科醫師甄審筆試試題及答案(A)

答案	題號	題目
B	99.	<p>22 歲女性因發燒、嚴重左側喉嚨痛與吞嚥困難持續 4 天來到急診。身體診察發現病人有明顯的牙關緊閉與含糊不清的發音 (hot potato voice)。口內檢查可見左側扁桃腺向內側位移，且懸雍垂向右側偏斜。急診醫師臨床診斷為左側扁桃腺周圍膿瘍，準備進行空針抽吸。下列敘述何者較適當？</p> <p>(A) 抽吸時應使用 25 號細針以減少局部創傷，進針點應定位於懸雍垂基部與下顎齒槽脊 (mandibular alveolar ridge) 的中點。</p> <p>(B) 為加速緩解嚴重的局部疼痛與發炎，除了抗生素與引流外，應單次靜脈注射高劑量類固醇。</p> <p>(C) 為防止進針過深，可將塑膠針套剪去僅露出 1 公分針尖作為保護罩，並朝向扁桃腺的外下側 (laterally and posterior) 刺入以尋找膿腔。</p> <p>(D) 若首次空針抽吸未抽出膿液，考量其可能僅為扁桃腺周圍蜂窩性組織炎，應立即給予口服巨環類抗生素 (Macrolides) 並安排門診追蹤。</p>
B	100.	<p>52 歲女性，因左下肢深層靜脈栓塞開始使用 Warfarin 治療，第 4 天在 24 小時內出現左小腿劇烈疼痛，隨後出現紫色斑塊並快速進展為皮膚壞死 (如圖)，右腿與背部也有類似的紫斑。病人生命徵象穩定，實驗室檢查顯示 INR 2.1。下列處置何者較適當？</p>  <p>(A) 持續使用 Warfarin，並加強局部傷口照護。</p> <p>(B) 停用 Warfarin，給予低分子量肝素並補充 Vitamin K。</p> <p>(C) 停用 Warfarin，待 INR 降至正常後再開始低分子量肝素。</p> <p>(D) 停用 Warfarin，給予 Vitamin K 逆轉抗凝效果。</p>
B	101.	<p>針對 ESRD 病人的凝血功能管理，下列敘述何者較適當？</p> <p>(A) 應優先輸注血小板。</p> <p>(B) 血小板功能障礙，可給予 DDAVP。</p> <p>(C) PT/INR 正常，代表凝血機制正常。</p> <p>(D) 輸血目標為 Hb &gt; 12 g/dL。</p>

115 年度衛生福利部急診醫學科專科醫師甄審筆試試題及答案(A)

答案	題號	題目
A	102.	<p>50 歲女性，有糖尿病、冠狀動脈疾病病史，自述 1 小時前開始感到胸痛，疼痛性質為刺痛，疼痛位置可以明確指出，且隨姿勢改變而惡化。以下關於胸痛，何者較為適當？</p> <p>(A) 此敘述比較接近體覺痛 (somatic pain)，而非內臟痛 (visceral pain)。</p> <p>(B) 不典型胸痛較常發生在女性、糖尿病、白人、年長、精神病人。</p> <p>(C) 停經前後女性的急性冠心症，胸痛常跟運動有關。</p> <p>(D) 女性病人過去有使用毒品，不會增加心血管疾病風險。</p>
D	103.	<p>下列關於外科手術併發症之敘述，何者較不適當？</p> <p>(A) 肺塌陷經常出現在術後 24 小時內。</p> <p>(B) 肺炎很少出現在術後 24 小時內。</p> <p>(C) 腸道切除後吻合手術中，大腸比小腸容易發生癒合不良而滲漏 (leakage)。</p> <p>(D) 膽道手術後，若懷疑有膽汁滲漏時，逆行性膽道攝影為禁忌症。</p>
A	104.	<p>19 歲大學生因發燒、嚴重喉嚨痛與後頸部淋巴結腫大 5 天至急診。檢查發現扁桃腺腫大且有滲出物，脾臟在肋緣下 2 公分可觸及。實驗室檢查：WBC 27,120/<math>\mu</math>L (Seg 17%，Mono 4%，Lym 60%，Aty. Lym 17%)；AST 281 U/L、ALT 294 U/L。關於後續處置，下列何者較適當？</p> <p>(A) 衛教病人 3 週內避免進行足球、籃球等接觸性運動，且可能會出現長達數週甚至數月的疲倦感。</p> <p>(B) 臨床懷疑合併鏈球菌咽喉炎，給予 Ampicillin 治療是安全且有效的首選。</p> <p>(C) 延遲治療容易併發上呼吸道阻塞，應及早給予抗生素合併皮質類固醇。</p> <p>(D) Epstein-Barr virus 為主要致病原，及早投予 Acyclovir 可有效降低後續發生脾臟破裂的風險。</p>


115 年度衛生福利部急診醫學科專科醫師甄審筆試試題及答案(A)

答案	題號	題目
C	105.	<p>第一類肺動脈高壓的病人，嚴重肺炎導致呼吸衰竭。插管並使用呼吸器後，病人血壓突然從 110/70 mmHg 掉至 70/40 mm Hg。下列敘述何者較不適當？</p> <p>(A) 正壓通氣讓胸腔內壓升高與冠狀動脈灌流減少，可能加重右心室衰竭。</p> <p>(B) 應採用潮氣量 6~8 mL/kg，使用最低的 PEEP 以維持 SpO<sub>2</sub> 大於 90%，氣道高原壓 (plateau pressure) 小於 30 cm H<sub>2</sub>O。</p> <p>(C) 可給予 Dobutamine，起始劑量為 2 µg/kg/min，可增加劑量到 10 µg/kg/min。</p> <p>(D) 若病人已固定使用靜脈注射的前列腺素類藥物 (IV Prostanoids)，應迅速重啟輸注。</p>
B	106.	<p>62 歲男性，嚴重阻塞型慢性肺疾病病史，平常須使用鼻導管 (3 L/min)。呼吸困難就醫，血壓 100/65 mmHg、體溫 38.3°C、心跳 96 次/min、呼吸 50 次/min，SpO<sub>2</sub> 88% (10 L/min 氧氣面罩)，意識清楚。pH 7.25、PCO<sub>2</sub> 70 mmHg。胸部 X 光無明顯浸潤。已給吸入藥物和注射類固醇後，下一步處置何者較適當？</p> <p>(A) 持續 Albuterol (5 mg) 合併 Ipratropium (0.5 mg) 吸入治療。</p> <p>(B) 使用 noninvasive positive pressure ventilation。</p> <p>(C) 使用 high flow nasal cannula。</p> <p>(D) 直接進行氣管內插管。</p>
D	107.	<p>6 歲男童，從遊樂場跌落後以右手撐地 (fall on outstretched hand)，隨即出現右肘疼痛與腫脹，被帶至急診。身體診察發現前臂遠端脈搏較微弱，X 光顯示肱骨髁上後外側移位性骨折 (supracondylar posterolaterally displaced fracture)。下列敘述何者較不適當？</p> <p>(A) 須緊急會診骨科考慮手術。</p> <p>(B) 需要評估血管狀態，可能是肱動脈 (brachial artery) 損傷。</p> <p>(C) 病人若出現手掌感覺異常，須懷疑是正中神經的損傷。</p> <p>(D) 因此處位於關節，故腔室症候群較不易發生。</p>

115 年度衛生福利部急診醫學科專科醫師甄審筆試試題及答案(A)

答案	題號	題目
B	108.	<p>55 歲有肺結核病史的男性，過去 12 小時內咳出超過 600 mL 的鮮血至急診。呈現嚴重的呼吸窘迫、低血氧，且不斷咳出帶有血塊的鮮血。聽診時，右側肺底有明顯的 coarse crackles 且呼吸音減弱，而左側肺部呼吸音則相對清晰。決定進行緊急氣管內插管，下一步處置何者較適當？</p> <p>(A) 擺位為「左側臥位」(left lateral decubitus position)。                      (B) 擺位為「右側臥位」(right lateral decubitus position)。                      (C) 擺位成俯臥 (prone position)。                      (D) 保持平躺仰臥 (supine position)。</p>
B	109.	<p>68 歲男性，有糖尿病病史，長期吸菸。右小腿突發性劇痛 4 小時。右足蒼白、冰冷，足背動脈與脛後動脈均摸不到脈搏。右腳背感覺已經完全喪失，腳趾無法自主活動。都卜勒超音波顯示右足部動脈皆無血流訊號，但靜脈仍可偵測到微弱血流訊號，小腿肌肉尚未出現僵直 (rigor)。關於此疾病的急診處置，下列敘述何者較適當？</p> <p>(A) 將右下肢抬高超過心臟水平。                      (B) 給予靜脈傳統肝素 (unfractionated Heparin)，考慮繞道手術。                      (C) 使用 PGE1 藥物並且考慮截肢。                      (D) 給予雙重抗血小板藥物。</p>
B	110.	<p>9 歲女童因腹痛與嘔吐至急診就診。檢查顯示血糖 560 mg/dL、pH 7.12、<math>\text{HCO}_3^-</math> 9 mmol/L，診斷為糖尿病酮酸血症 (diabetic ketoacidosis)。給予等張晶質輸液復甦並開始胰島素持續輸注。治療 8 小時後，病童出現頭痛、躁動不安與意識逐漸變差，GCS 由 15 降至 12，心跳 58 次/min，血壓 138/82 mmHg。神經學檢查未見局部神經學缺損。關於此病童下一步之處置，下列何者較適當？</p> <p>(A) 立即安排腦部電腦斷層檢查確認診斷。                      (B) 立即靜脈注射 Mannitol 0.5-1 g/kg 並減少輸液速率。                      (C) 立即給予 Sodium bicarbonate 以矯正代謝性酸中毒。                      (D) 立即停止胰島素輸注並快速補充 5% Dextrose 輸液。</p>

115 年度衛生福利部急診醫學科專科醫師甄審筆試試題及答案(A)

答案	題號	題目
C	111.	<p>25 歲女性，紅斑性狼瘡 (SLE) 病史，因呼吸困難與咳血就醫。生命徵象：體溫 36.1°C、血壓 94/60 mmHg、心跳 122 次/min、呼吸 28 次/min、血氧濃度 92%。胸部 X 光顯示雙側瀰漫性肺浸潤 (bilateral diffuse infiltrates)。抽血檢查 WBC 6,800 /<math>\mu</math>L、Hb 7.4 g/dL (3 天前為 10.6 g/dL)、creatinine 1.0 mg/dL。此病人之藥物選擇，下列何者較不適當？</p> <p>(A) Cyclophosphamide。                      (B) High-dose glucocorticoid。                      (C) Rituximab。                      (D) Plasmapheresis。</p>
A	112.	<p>38 歲男性，近一個月來持續頭皮搔癢及局部落髮。體溫 37.8 °C，心跳 95 次/min，血壓 100/60 mmHg。頭皮有不規則的非疤痕性斑塊狀落髮 (nonscarring patches with alopecia)，斷髮處伴隨周邊脫屑；頭皮中央有一塊觸痛、如海綿般柔軟且表面有膿疱的硬結性斑塊 (boggy, tender, indurated plaque)，雙側枕部淋巴結有明顯腫大。軀幹也出現對稱且廣泛的搔癢性單一型態濕疹樣丘疹。下列敘述何者較適當？</p>  <p>(A) 須詳細詢問病人接觸史，家庭成員出現病灶者也須一起治療。                      (B) 伍氏燈 (Wood's lamp) 檢查可有效診斷 90% 以上的病灶。                      (C) 一般塗抹抗黴菌抗生素藥膏即可，嚴重病人可增加口服 Fluconazole 治療。                      (D) 軀幹出現的廣泛性搔癢丘疹，為免疫系統對藥物產生的自體免疫反應，需立即停止可能的用藥。</p>

115 年度衛生福利部急診醫學科專科醫師甄審筆試試題及答案(A)

答案	題號	題目
A	113.	<p>關於膿胸 (lung empyema) 胸管管徑尺寸的選擇，依據大型臨床試驗 MIST 1 (Multicenter Intrapleural Streptokinase Trial 1) 實證研究結果，下列敘述何者較適當？</p> <p>(A) 選擇小管徑 (小於 10F) 胸管，其需轉介外科手術的機率與大管徑相近，且能減輕病人疼痛。</p> <p>(B) 選擇中管徑 (10F 至 14F) 胸管，其發生管路阻塞的風險最低，為降低整體死亡率的首選。</p> <p>(C) 選擇大管徑 (15F 至 20F) 胸管，其引流黏稠膿液的效率最高，能顯著縮短病人的加護病房天數。</p> <p>(D) 選擇大管徑 (15F 至 20F) 胸管，因小管徑胸管易引流不佳，多半需轉換為開胸手術。</p>
B	114.	<p>45 歲女性，無慢性肝病史，曾自行服用成分不明中草藥，近 5 天出現倦怠、食慾不振與黃疸。實驗室數據顯示：Cr 1.6 mg/dL、AST/ALT 2500/2700 IU/L、total bilirubin 12 mg/dL、INR 2.8、Acetaminophen level undetectable。下列何者為較適當的下一步處置策略？</p> <p>(A) 給予利尿劑治療可能的肝腎症候群。</p> <p>(B) 立即給予 N-acetylcysteine。</p> <p>(C) 治療時需留意 hypernatremia 和 hyperglycemia。</p> <p>(D) 給予高劑量類固醇治療。</p>
B	115.	<p>68 歲男性，肺栓塞接受抗凝血治療。第 5 天出現意識改變與頭痛，電腦斷層顯示顱內出血。PT/INR 正常，aPTT 顯著延長，血小板 45,000/<math>\mu</math>L (原本 180,000/<math>\mu</math>L)，下列何者為較可能導致上述症狀的藥物及較適當的處置？</p> <p>(A) Warfarin；給予 Vitamin K。</p> <p>(B) Unfractionated Heparin；給予 Protamine。</p> <p>(C) Apixaban；給予 Andexanet alfa。</p> <p>(D) Dabigatran；給予 Idarucizumab。</p>
C	116.	<p>下列關於各種肛門疾患之敘述，何者較適當？</p> <p>(A) 痔瘡出血通常是自限性的、呈現深色的血塊狀。</p> <p>(B) Anal fissures 通常會在排便時伴隨劇痛與少量鮮血，隨著排便結束，疼痛或不適感就會消失。</p> <p>(C) Perirectal abscess 切開引流應至手術室。</p> <p>(D) Perianal abscess 應接受切開引流與抗生素治療。</p>

115 年度衛生福利部急診醫學科專科醫師甄審筆試試題及答案(A)

答案	題號	題目
B	117.	<p>45 歲男性，接受過脾臟切除術。因突發性高燒、意識改變與全身出血性皮疹送至急診，檢傷生命徵象：體溫 39.5°C、血壓 78/42 mmHg、心跳 135 次/min、呼吸 28 次/min，GCS E4V3M6，實驗室檢查顯示：WBC 22,000/<math>\mu</math>L (Band 15%)、Hb 7.8 g/dL、Lactate 6.2 mmol/L。關於此病人的評估與後續處置，下列敘述何者較適當？</p> <p>(A) 病人 qSOFA 為 3 分，qSOFA<math>\geq</math>1 分即符合敗血症診斷並預測其死亡風險極高。</p> <p>(B) 致病原高度懷疑莢膜細菌如 <i>S. pneumoniae</i>、<i>N. meningitidis</i>，抗生素首選高劑量 Ceftriaxone，並儘速在 1 小時內給予。</p> <p>(C) 首選升壓劑為 Norepinephrine，給予後若血壓仍未達到標準，可加入第二線藥物 Vasopressin (0.03–0.04 U/min)，並逐步提高滴定速率。</p> <p>(D) 立即輸注紅血球濃厚液以提升氧氣攜帶能力，並重複檢測乳酸濃度確認下降<math>&gt;</math>10%。</p>
D	118.	<p>68 歲女性，有 COPD 病史，因呼吸困難至急診就醫。X 光發現右側氣胸，動脈血液氣體分析 pH 7.25、PO<sub>2</sub> 40 mmHg、PCO<sub>2</sub> 73 mmHg、HCO<sub>3</sub><sup>-</sup> 25 meq/L，以下處置何者較為適當？</p> <p>(A) 進行胸腔 POCUS 檢查，可在右胸看到垂直於肋膜的 B-lines。</p> <p>(B) 給予正壓呼吸面罩 (NIPPV)，以改善二氧化碳累積。</p> <p>(C) 給予吸入型支氣管擴張劑及類固醇治療，以改善肺部空氣滯積。</p> <p>(D) 給予氧氣治療。</p>
D	119.	<p>關於流感的描述，何者較適當？</p> <p>(A) 老年人，較容易產生心肌炎併發症。</p> <p>(B) 突發性高燒為特徵，但約二分之一的病人不會發燒。</p> <p>(C) 檢驗的特異性，rapid molecular assay 優於 rapid antigen test。</p> <p>(D) 檢驗的敏感度，rapid molecular assay 優於 rapid antigen test。</p>
C	120.	<p>關於新生兒復甦 下列何者較適當？</p> <p>(A) 若懷疑母親鴉片藥物成癮導致嬰兒低通氣，應立即使用 Naloxone。</p> <p>(B) 對心跳<math>&lt;</math>100 次/min 的嬰兒，應優先使用 100% 氧氣進行正壓通氣。</p> <p>(C) 若需正壓通氣，則通氣頻率應為 40~60 次/min，有效通氣的最佳指標之一為心跳速度增加。</p> <p>(D) 若給予適當正壓通氣後心跳仍小於 60 次/min，則開始胸部按壓，須持續按壓直到心跳回升至大於 100 次/min。</p>

115 年度衛生福利部急診醫學科專科醫師甄審筆試試題及答案(A)

答案	題號	題目
C	121.	<p>52 歲男性，車禍後主訴胸痛及呼吸困難，血壓 100/65 mmHg，心跳 118 次/min，呼吸 24 次/min，SpO<sub>2</sub> 91%（氧氣面罩 10 L/min）。左胸壁可見明顯的反常起伏（paradoxical movement），呼吸時患側胸壁向內陷。胸部 X 光顯示左第 5–8 肋骨骨折無合併氣血胸。動脈血氧分析: pH 7.30、PaCO<sub>2</sub> 56 mmHg、PaO<sub>2</sub> 65 mmHg、HCO<sub>3</sub><sup>-</sup> 18 mmol/L。<u>較適當</u>的呼吸管理策略為何？</p> <p>(A) 立即插管並使用高潮氣量（tidal volume 10–12 mL/kg）的機械式通氣策略。</p> <p>(B) 立即放置胸腔導管引流，以預防氣胸或血胸發生。</p> <p>(C) 嘗試使用非侵入性正壓通氣，以改善肺擴張與氧合。</p> <p>(D) 給予大量點滴與類固醇，以穩定循環並減少肺部發炎反應。</p>
C	122.	<p>23 歲男性工人在工地接觸高壓電（約 10,000 V）後被送至急診。現場曾短暫意識喪失。到院時意識清楚，無明顯胸痛或呼吸困難，生命徵象為心跳 96 次/min，血壓 128/78 mmHg。身體診察發現右手掌與左足底可見燒傷（entry/exit wound）初步心電圖正常。抽血顯示：CK 2500 U/L, Creatinine 1.3 mg/dL。下列何者為此病人<u>較適當</u>的急診處置策略？</p> <p>(A) 心電圖正常，可觀察 2 小時後出院。</p> <p>(B) 立即進行 CT 全身掃描排除內臟損傷。</p> <p>(C) 持續心電圖監測並給予大量靜脈輸液。</p> <p>(D) 預防性給予抗心律不整藥物 Amiodarone。</p>
B	123.	<p>急診病人呈現亢奮、思緒混亂，在評估疑似躁症發作時，下列何者<u>較適當</u>？</p> <p>(A) 病人常自覺話多、睡眠下降、誇大或妄想的念頭等症狀。</p> <p>(B) 病人需先排除內分泌失調問題。</p> <p>(C) 應評估是否 Benzodiazepines 中毒可能性。</p> <p>(D) 多數躁症病人先前都曾經被診斷過思覺失調症，這部份病史不能遺漏。</p>
C	124.	<p>36 歲女性，產後 2 週，無高血壓病史，突然出現持續性頭痛，並出現左手麻木及全身性抽搐。血壓 128/82 mmHg，尿蛋白陰性，體溫正常。下列敘述何者<u>較適當</u>？</p> <p>(A) 無高血壓或蛋白尿情形，初步排除 eclampsia。</p> <p>(B) 可能為 migraine with aura。</p> <p>(C) 考慮 cerebral venous sinus thrombosis。</p> <p>(D) 妊娠相關腦出血的風險通常延續至產後 3 個月。</p>

115 年度衛生福利部急診醫學科專科醫師甄審筆試試題及答案(A)

答案	題號	題目
D	125.	<p>急診護理師在為疑似靜脈藥癮的街友進行抽血時，不慎發生深部針扎。該護理師曾完整接種 3 劑 HBV 疫苗，1 年前紀錄 Anti-HBs 效價為 50 mIU/mL。病人 HBV 與 HIV 狀態不明，下列處置何者較適當？</p> <p>(A) HBV：立即給予 1 劑 B 型肝炎免疫球蛋白 (HBIG) 補強；HIV：不須給予暴露後預防用藥，待 6 週後追蹤 HIV 抗體。</p> <p>(B) HBV：應重新抽血確認 Anti-HBs 效價是否仍維持 &gt;10 mIU/mL；HIV：立即啟動暴露後預防用藥並給予單 1 劑量的抗病毒藥物。</p> <p>(C) HBV：補接種 1 劑 HBV 疫苗；HIV：因來源病人狀態不明，需等待其採檢報告出爐後方可決定是否給予暴露後預防用藥。</p> <p>(D) HBV：無需任何處置；HIV：考量來源病人具靜脈藥癮等高風險因子且為深部針扎，應儘速啟動暴露後預防用藥。</p>
A	126.	<p>關於除汙 (decontamination) 的基本原則，下列何者為較適當？</p> <p>(A) 僅接觸過完全分散 (fully dispersed) 氣體的病人，需要評估肺部症狀和全身毒性，無需進行除汙。</p> <p>(B) 醫院工作人員在進行除汙作業時，需要使用最高級個人防護裝備。</p> <p>(C) 全身除汙後出現眼痛的病人進行重新檢傷，以便使用眼藥水單獨沖洗眼睛。</p> <p>(D) 除汙的第一步也是非常有效的方法，是使用大量溫水沖洗。</p>
C	127.	<p>50 歲婦女，接受腹腔鏡子宮切除術後第 3 天，出現右側後腰疼痛、輕度發燒及肉眼可見血尿。手術紀錄顯示，術中曾於子宮動脈及骨盆側壁附近進行組織分離與止血，未見膀胱損傷。關於手術相關併發症，下列檢查何者較適當？</p> <p>(A) 放置導尿管觀察尿量與顏色變化。</p> <p>(B) 陰道置入棉塞並經尿道注入亞甲藍 (methylene blue) 檢查。</p> <p>(C) 進行尿液分析及靜脈顯影腹腔骨盆 CT。</p> <p>(D) 抽血檢測白血球與 C 反應蛋白 (CRP) 評估術後感染可能。</p>
C	128.	<p>56 歲女性因長時間倒臥在地面被送至急診，抽血顯示 CK 48,000 IU/L、creatinine 2.0 mg/dL、calcium 7.2 mg/dL、phosphate 5.8 mg/dL、<math>\text{HCO}_3^-</math> 18 mEq/L。下列何者較適當？</p> <p>(A) CK 越高越能單獨預測急性腎損傷。</p> <p>(B) 出現 myoglobinuria 是最可靠的死亡預測因子。</p> <p>(C) 此病人屬於較高風險，需積極復甦並警覺死亡或透析需求。</p> <p>(D) 相較於運動後所造成的橫紋肌溶解症，不易產生急性腎損傷。</p>

115 年度衛生福利部急診醫學科專科醫師甄審筆試試題及答案(A)

答案	題號	題目
C	129.	<p>評估病人拒絕醫療建議時，需考量「決策能力 (capacity)」與「法定行為能力 (competency)」。關於這兩項概念的區別，下列敘述何者較為適當？</p> <p>(A) Competency 是一個動態概念，會隨時間與具體醫療情境改變。</p> <p>(B) Capacity 必須由法院裁定，效力涵蓋病人的財務、健康及個人事務。</p> <p>(C) Capacity 是指病人在特定時間點，對特定健康事務做出決定的能力。</p> <p>(D) 缺乏 capacity 時，等同永久喪失 competency。</p>
B	130.	<p>72 歲女性因為突然出現頭暈、說話困難與肢體無力被送至急診。神經學檢查發現：構音困難 (dysarthria)，左側臉部下垂，右側上肢與下肢無力，右側身體痛覺與溫度覺下降，意識清楚，沒有失語症 (aphasia)，較可能的病灶位置為何？</p> <p>(A) 左側大腦皮質。</p> <p>(B) 左側腦幹。</p> <p>(C) 右側小腦。</p> <p>(D) 頸椎脊髓病變。</p>
B	131.	<p>6 歲兒童因嚴重面部創傷與大量口腔出血，嘗試氣管內插管失敗且以袋瓣罩通氣仍無法維持血氧。無其他專科團隊能立即到場協助，下列哪項為急診應優先採取之緊急氣道處置策略？</p> <p>(A) 立即進行外科環甲膜切開術 (surgical cricothyrotomy)。</p> <p>(B) 進行經皮針式環甲膜穿刺並給予噴射通氣 (needle cricothyrotomy with jet ventilation)。</p> <p>(C) 經皮經氣管噴射通氣 (percutaneous transtracheal jet ventilation) 完成後，接上牆壁上氧氣 (wall oxygen) 並給予高流量氧氣 (15 L/min)。</p> <p>(D) 先放置 supraglottic airway (如 Laryngeal Mask Airway, LMA) 並等待耳鼻喉科醫師到場進行氣管切開術。</p>
C	132.	<p>62 歲肥胖女性，停經 10 年且未接受荷爾蒙療法，因 3 天來點狀陰道出血與輕微下腹痛送醫。生命徵象穩定。檢查見陰道穹窿 (vaginal fornices) 有少量暗紅血液，子宮頸外觀正常。下列初步處置何者較為適當？</p> <p>(A) 給予雌激素藥膏，回婦產科門診追蹤。</p> <p>(B) 給予口服黃體素 (Medroxyprogesterone acetate)，回婦產科門診追蹤。</p> <p>(C) 給予口服 Transamin，回婦產科門診追蹤。</p> <p>(D) 立即安排腹部電腦斷層檢查並照會婦產科醫師。</p>

115 年度衛生福利部急診醫學科專科醫師甄審筆試試題及答案(A)

答案	題號	題目
D	133.	<p>29 歲女性，發燒、下腹痛與噁心 4 天，伴隨陰道膿性分泌物。於 2 週前放置子宮內避孕器 (intrauterine device, IUD)。到急診時體溫 39.2°C、心跳 122 次/min、血壓 98/60 mmHg，反覆嘔吐且口服進食困難。骨盆腔檢查有明顯 cervical motion tenderness 與右側 adnexal tenderness。尿液懷孕試驗陰性。經陰道超音波顯示右側 7 公分 complex adnexal mass。下列敘述何者較適當？</p> <p>(A) IUD 是導致感染持續的異物，應在給予第一劑靜脈抗生素前儘快將其移除。</p> <p>(B) 可門診治療，給予口服 Doxycycline，並於 1 週內追蹤。</p> <p>(C) 診斷為 tubo-ovarian abscess，單靠抗生素通常無效，應直接安排緊急手術治療。</p> <p>(D) 應住院接受廣效抗生素治療；若 72 小時後未改善，須再評估引流或手術。</p>
C	134.	<p>根據《精神衛生法》，關於「強制住院」的法律程序與執行規範，下列敘述何者較適當？</p> <p>(A) 嚴重病人傷害他人或自己或有傷害之虞，經專科醫師診斷有全日住院治療必要者，警察機關應協助其前往精神醫療機構辦理住院。</p> <p>(B) 「緊急安置」期間不得超過 7 日；強制鑑定應自「法院裁定送達之日」起算 3 日內完成。</p> <p>(C) 嚴重病人依本法相關規定接受緊急安置、強制住院治療之費用，由中央主管機關負擔。</p> <p>(D) 若法院裁定強制住院，其初次期間最多為 90 日，若需延長則應於期滿 14 日前提出聲請。</p>
B	135.	<p>3 歲男童因高燒、流口水及拒絕進食被送至急診。身體診察發現男童體溫 39.2°C，口腔內有多處小潰瘍。關於病人的可能診斷下列敘述何者較適當？</p> <p>(A) 若病灶集中在口腔前部、舌頭與頰黏膜，應考慮為疱疹性咽峽炎 (Herpangina)。</p> <p>(B) 疱疹性咽峽炎可採集水泡內液體或糞便樣本分離出病毒做培養或 PCR 來確定診斷。</p> <p>(C) 疱疹性齒齦口腔炎 (Herpetic gingivostomatitis) 常合併牙齦紅腫出血，但通常不會發燒。</p> <p>(D) 疱疹性齒齦口腔炎可對從已出現 24 到 48 小時的病灶做 Tzanck smear 辨別病毒亞型。</p>

115 年度衛生福利部急診醫學科專科醫師甄審筆試試題及答案(A)

答案	題號	題目
B	136.	62 歲男性因氣切部位大量出血送至急診。該氣切於 10 天前因長期呼吸器使用而置放。到院時病人心搏過速、低血壓，氣切口可見鮮紅色出血。已開始初步急救，下一步處置何者較適當？ (A) 立即移除氣切管並填塞傷口。 (B) 將氣切管氣囊打更飽滿。 (C) 立即進行支氣管鏡檢查。 (D) 給予霧化腎上腺素。
D	137.	3 歲男童發燒已 6 天，最高體溫 39.5°C，服用退燒藥後仍反覆發燒。身體診察發現：雙側非化膿性結膜炎、草莓舌 (strawberry tongue)、右側頸部淋巴結腫大約 2 cm。生命徵象穩定。實驗室檢查顯示白血球與 CRP 升高。下列治療何者較適當？ (A) 標準治療是 IVIG 與類固醇。 (B) 可以使用高劑量的 Aspirin 治療，之後再開始緩慢降階。 (C) 在 IVIG 前給一劑類固醇，可以改善心臟冠狀動脈瘤預後。 (D) 在給予 IVIG (2 gm/kg over 12 hrs) 治療後，若仍持續發燒，可以給予相同劑量的第二劑 IVIG。
C	138.	46 歲男性，6 個月前接受腎臟移植手術，平時服用 Tacrolimus 與 Prednisolone。因疲倦、尿量減少與腎移植區域疼痛 2 天就醫。生命徵象穩定。抽血檢查 WBC 6,800 / $\mu$ L、creatinine 3.8 mg/dL (基礎值 1.3 mg/dL)，尿液檢驗無特別異常。下列藥物處置何者較適當？ (A) Azathioprine。 (B) Cyclosporine。 (C) High-dose corticosteroids。 (D) Monoclonal antibody。
C	139.	10 歲男童，因左側陰囊突然疼痛 3 小時至急診就醫。無發燒、噁心或嘔吐。過去無外傷病史。身體診察發現左側陰囊輕度腫脹，觸診有局部壓痛，提睪肌反射 (cremasteric reflex) 存在。關於此病人之後續評估與檢查，何者敘述較不適當？ (A) 提睪肌反射 (cremasteric reflex) 存在，無法完全排除睪丸扭轉。 (B) Prehn's sign (抬高睪丸減低疼痛) 無法可靠區分副睪炎與扭轉。 (C) 若血液檢查白血球與發炎指數正常，表示發生時間尚未超過 6 小時，應積極處理，睪丸存活率最高。 (D) 彩色都卜勒超音波顯示睪丸內血流正常，不一定可以排除睪丸扭轉。

115 年度衛生福利部急診醫學科專科醫師甄審筆試試題及答案(A)

答案	題號	題目
C	140.	<p>14 歲男孩因在足球比賽衝刺時突然暈厥。過去曾因反覆暈厥，被神經科診斷為癲癇並接受抗癲癇藥物治療，但當劇烈運動或情緒激動時仍會發作。12 導程心電圖顯示竇性心搏過緩，QTc = 0.40 秒，無 ST 段異常，此病人最可能的診斷為何？</p> <p>(A) Long QT syndrome。                      (B) Brugada syndrome。                      (C) Catecholaminergic polymorphic ventricular tachycardia。                      (D) Early repolarization syndrome。</p>
C	141.	<p>關於孕婦呼吸道感染，下列敘述何者較適當？</p> <p>(A) 28 週孕婦診斷為細菌性肺炎，應預期其病情通常比非孕婦更嚴重。                      (B) 22 週孕婦呼吸困難及低度發燒，曾接觸水痘患者，應避免胸部 X 光檢查。                      (C) 產後 5 天出現類流感症狀，應儘早開始 neuraminidase inhibitor 治療。                      (D) Pneumocystis jirovecii pneumonia 通常在愛滋病孕婦少見且死亡率不高。</p>
B	142.	<p>42 歲男性因為視力模糊、說話困難與全身無力來到急診，症狀於過去 24 小時逐漸惡化。有口乾與吞嚥困難，否認發燒。身體診察：意識清楚、雙側眼瞼下垂 (ptosis)、構音不清、對稱性下降型肌無力、反射下降、感覺正常、瞳孔放大、光反應遲鈍，以下診斷何者較適當？</p> <p>(A) Guillain-Barré syndrome。                      (B) 肉毒桿菌中毒。                      (C) 腦幹中風。                      (D) 重症肌無力。</p>
D	143.	<p>週期性嘔吐症候群 (cyclic vomiting syndrome) 之敘述，下列何者較不適當？</p> <p>(A) 常見於青少年，少見於成年人，女性多於男性。                      (B) 成人患者中常見為鴉片 (opioid) 與菸草 (tobacco) 使用者。                      (C) 病人常有偏頭痛病史，前驅症狀包括噁心、畏光。                      (D) Metoclopramide 為預防之標準藥物。</p>

115 年度衛生福利部急診醫學科專科醫師甄審筆試試題及答案(A)

答案	題號	題目
D	144.	33 歲女性，因肺結核進行藥物治療中。抽血檢驗 AST 136 mg/dL，T-bilirubin 1.5 mg/dL，生命徵象正常。下列處置何者較適當？ (A) 常見誘發肝功能異常的藥物，停用 Isoniazid。 (B) 必須安排凝血功能、ALT、D-bilirubin，腹部超音波等檢查。 (C) 安排周邊神經功能測試、眼底檢查。 (D) 懷孕尿液測試，衛教門診追蹤。
A	145.	傷兵在交戰區 (care under fire) 遭槍擊致右大腿大量出血，衛生兵需在敵火下進行緊急處置。下列關於 TCCC (Tactical Combat Casualty Care) 之敘述，何者較適當？ (A) Care under fire 階段的首要處置為止血帶 (tourniquet) 止血與撤離至掩蔽處。 (B) Care under fire 階段應先建立靜脈通路並給予輸液再行撤離。 (C) TCCC 的三個階段依序為：tactical field care、care under fire、tactical evacuation care。 (D) 止血帶應放置於傷口近端約 10 公分處，以保留最大肢體長度。
C	146.	10 個月的男嬰由其父親帶至急診，主訴男嬰從沙發 (高度約 40 公分) 翻滾跌落後左大腿腫脹。身體診察發現男嬰左大腿變形且有壓痛，X 光顯示左股骨中段螺旋形骨折 (spiral fracture)。此外男嬰的背部與臀部發現數處直徑約 1 至 2 公分的圓形瘀青。關於此個案懷疑兒童虐待的評估，下列敘述何者較適當？ (A) 股骨螺旋形骨折是受虐性骨折的專一性指標，一旦有可認定為故意傷害。 (B) 這個年齡層若有頭骨的線狀骨折或長骨骨折，故意傷害的比例遠高於意外。 (C) 根據男嬰的發展階段，此年齡層在軀幹、耳朵或頸部出現瘀青，是高度懷疑受虐的臨床警訊。 (D) 若身體診察未發現視網膜出血 (retinal hemorrhages)，即可排除受虐性腦傷的可能性。
C	147.	62 歲男性，抽菸病史。發燒 3 天、乾咳無明顯痰液、呼吸喘、腹瀉、噁心嘔吐，胸部 X 光呈現浸潤和實質化病灶 (consolidation)。下列何者為較可能的致病菌？ (A) Varicella zoster virus。 (B) Streptococcus pneumoniae。 (C) Legionella pneumophila。 (D) Chlamydia pneumoniae。

115 年度衛生福利部急診醫學科專科醫師甄審筆試試題及答案(A)

答案	題號	題目
A	148.	<p>34 歲女性癲癇，長期服用 Valproic acid。近 2 天出現嗜睡、嘔吐與行為改變。血壓 118/72 mmHg，心跳 92 次/min，呼吸 18 次/min，體溫 36.9°C。病人反應遲鈍但可喚醒。Valproic acid 濃度 150 µg/mL，肝功能正常，血氨 165 µmol/L，血糖正常，腦部電腦斷層未見異常。下列處置何者較適當？</p> <p>(A) 給予 L-carnitine。                      (B) 因 Valproic acid 濃度接近治療範圍，觀察即可。                      (C) 給予 Lactulose 作為第一線治療，降低血氨。                      (D) 立即安排血液透析。</p>
D	149.	<p>28 歲男性自東南亞返台後第 5 天開始出現高燒、頭痛後眼窩疼痛、嚴重肌肉痠痛、噁心與皮疹。針對最可能的診斷，下列何者較適當？</p> <p>(A) 此疾病主要經由糞口途徑傳播。                      (B) Naproxen 為建議的退燒止痛首選，且可改善疾病預後。                      (C) 退燒後常出現淡色斑丘疹，並由四肢向軀幹及臉部擴散。                      (D) 若發生第二次感染，較第一次感染更容易進展為重症。</p>
D	150.	<p>在急診室處理一位臉部撕裂傷的老人，打完局部麻醉藥正要開始縫合傷口，病人跟你主述舌頭麻麻的，之後很快的意識喪失，當你掀開布單檢查時發現病人已摸不到頸動脈脈搏。你請人趕快去拿 20% 的 Lipid emulsion，下列何項較不適當？</p> <p>(A) Lipid emulsion 的治療角色在由高脂溶性藥物引起的中毒，比低脂溶性局麻藥物引起的更重要。                      (B) 在急救過程中，每一次 Epinephrine 的給予劑量可減少。                      (C) 避免使用 Vasopressin 或 Lidocaine。                      (D) 給予 Lipid emulsion 後若仍不穩定，應避免重複給予以降低脂肪栓塞風險。</p>
B	151.	<p>關於潰瘍性結腸炎之敘述，下列何者較適當？</p> <p>(A) 可侵犯從口腔至肛門的消化道粘膜。                      (B) 可伴隨腸胃道外症狀，例如僵直性脊椎炎、虹彩炎、血管栓塞等。                      (C) 抽菸可能導致風險上升。                      (D) 大腸內視鏡可見黏膜呈現鵝卵石狀 (cobble-stone appearance)。</p>

115 年度衛生福利部急診醫學科專科醫師甄審筆試試題及答案(A)

答案	題號	題目
D	152.	<p>下列何者<u>不是</u>結核菌血行播散後，常見偏好侵犯的部位？</p> <p>(A) 肺上葉尖段與後段 (apical and posterior segments of the upper lobe)。</p> <p>(B) 腎皮質 (renal cortex)。</p> <p>(C) 腦膜 (meninges)。</p> <p>(D) 脾臟白髓 (splenic white pulp)。</p>
B	153.	<p>34 歲女性，已知葛瑞夫茲氏病 (Graves disease)，自行停用抗甲狀腺藥物 5 天後出現高燒、躁動、腹瀉、呼吸急促與意識混亂至急診。到院時體溫 39.6°C，心跳 152 次/min，呼吸 28 次/min，血壓 148/62 mmHg；雙側肺底有濕囉音，心電圖顯示心房顫動。甲狀腺功能檢查尚未回報。下列敘述何者較適當？</p> <p>(A) 等待甲狀腺功能檢查結果，再決定是否開始甲狀腺風暴治療。</p> <p>(B) 懷疑甲狀腺風暴，立即依臨床開始治療，先給 Thionamide。</p> <p>(C) 給予 NSAID 或 Aspirin 退燒症狀治療。</p> <p>(D) 懷疑高輸出性心衰竭 (high-output heart failure)，<math>\beta</math>-blocker 應避免。</p>
B	154.	<p>關於兒童血管通路的敘述，下列何者較適當？</p> <p>(A) 兒童使用骨針的併發症高於中央靜脈導管。</p> <p>(B) 骨針抽取的骨髓分析有許多項目可和靜脈血等效使用，包含血型、血紅素、葡萄糖、鈉離子。</p> <p>(C) 兒童放置中央靜脈導管的適應症包含無法取得週邊通路，需給予腐蝕性或高張溶液，與需要快速大量輸液復甦。</p> <p>(D) 通常來說，臍靜脈導管置入限於出生後 1 個月內使用。</p>
C	155.	<p>關於非神經性慢性疼痛的藥物治療與處置，下列敘述何者較適當？</p> <p>(A) 藥物過度使用頭痛 (medication overuse headache) 的首要治療，是合併使用 Celecoxib 與 Prednisone。</p> <p>(B) 針對肌筋膜疼痛症候群，Amitriptyline 被列為一線首選治療藥物。</p> <p>(C) 慢性偏頭痛的預防性治療可選用 Sodium valproate 或 Topiramate。</p> <p>(D) Prednisone 在戒斷期間的建議劑量，為每日 60 mg PO 持續整個療程，不需調整劑量。</p>


115 年度衛生福利部急診醫學科專科醫師甄審筆試試題及答案(A)

答案	題號	題目
C	156.	<p>52 歲男性，右肩疼痛 1 週，逐漸加重，夜間特別明顯。疼痛會向上臂外側放射。身體診察顯示：主動外展困難，但被動活動幾乎正常，drop arm test 陽性，spurling test 陰性，無胸悶、無呼吸困難，下列何者為較可能診斷？</p> <p>(A) 頸椎神經根病變 (cervical radiculopathy)。                      (B) 沾黏性肩關節囊炎 (adhesive capsulitis)。                      (C) 旋轉肌袖撕裂 (rotator cuff tear)。                      (D) 鈣化性肌腱炎 (calcific tendinitis)。</p>
B	157.	<p>關於急性憩室炎的抗生素使用，下列何者較適當？</p> <p>(A) 急性憩室炎皆需靜脈注射抗生素治療。                      (B) CT 確認之單純性憩室炎，免疫正常者可選擇不使用抗生素。                      (C) 口服抗生素療效不如靜脈注射。                      (D) 建議抗生素療程為 14 天。</p>
A	158.	<p>42 歲男性 HIV 感染者，無吸菸與長期缺氧病史，有安非他命濫用史，漸進性呼吸喘促。心臟超音波顯示其左心室收縮功能正常，無明顯二尖瓣或主動脈瓣疾病；右心室明顯擴大，估計之肺動脈收縮壓 65 mmHg，胸部電腦斷層未見肺部栓塞。根據世界衛生組織的肺動脈高壓分類，此病人較可能屬於下列哪一個分群？</p> <p>(A) Group 1。                      (B) Group 2。                      (C) Group 3。                      (D) Group 5。</p>
A	159.	<p>下列何者較不容易發生具有臨床重要性的創傷性腦損傷？</p> <p>(A) 8 個月大女嬰從約高 60 cm 的床上跌落，從受傷到現在皆無意識喪失，額頭有 2x2cm 頭皮血腫。                      (B) 1 歲半男童從約高 50 cm 的椅子上往後跌落，受傷時大哭後可安撫，意識清楚，頭部後枕部有 3x3 cm 頭皮血腫。                      (C) 3 歲 8 個月女童，下樓梯時從 3 階梯高處跌落撞到頭，無意識喪失但有頭暈嘔吐，頭部沒有明顯血腫。                      (D) 5 歲男童，騎腳踏車沒戴安全帽自摔撞到頭，無意識喪失無嘔吐，但持續哭泣抱怨頭很痛，頭部沒有明顯血腫。</p>

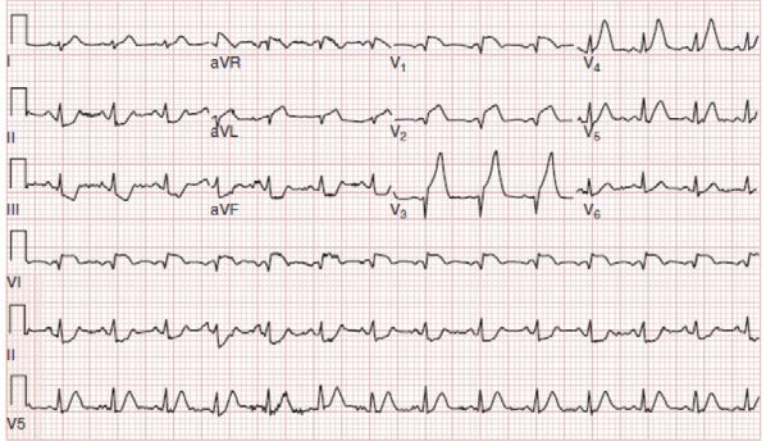
115 年度衛生福利部急診醫學科專科醫師甄審筆試試題及答案(A)

答案	題號	題目
A	160.	<p>35 歲男性登山時，發現大腿有一隻已顯著充血膨脹的蜱 (tick)。根據病人描述附著時間已超過 48 小時，後續處置何者較適當？</p> <p>(A) 用鑷子儘量靠近皮膚表面夾住蜱蟲口器，以均勻壓力垂直穩定拉出，並給予單一劑量 200 mg 的 Doxycycline。</p> <p>(B) 先塗抹凡士林使蜱蟲窒息後自然鬆脫；移除後衛教返家觀察是否有游走性紅斑 (erythema migrans)，不需投藥。</p> <p>(C) 用鑷子夾住蜱蟲的腹部並快速旋轉拔出；隨後給予單一劑量 200 mg 的 Doxycycline 預防萊姆病。</p> <p>(D) 先以熱火柴頭刺激蜱蟲使其主動退出，以避免口器斷裂留在皮膚；隨後給予 14 天的 Amoxicillin 作為完整預防治療。</p>
A	161.	<p>關於院外心臟停止 (out-of-hospital cardiac arrest, OHCA) 的死亡通知敘述，下列何者較適當？</p> <p>(A) 接受充足的死亡告知訓練，可以降低急診醫師職業倦怠。</p> <p>(B) 聚集家屬到有隱私的空間，儘量一次講完，不要分成二、三次重複說明。</p> <p>(C) 家屬表達病人原本好好的，應要立刻回答「人好好的怎麼會來急診？」</p> <p>(D) 避免死亡衝擊太大，可使用「已經離開了」、「病已經好了」、「沒有痛苦了」替代。</p>
C	162.	<p>33 歲男性在海邊潛水時，右手被章魚咬傷，隨後出現局部皮膚麻木感，約 20 分鐘後開始有噁心及全身無力。到達急診時，生命徵象為血壓 95/60 mmHg、心跳 110 次/min、呼吸 22 次/min。右手可見小範圍紅腫及疑似咬痕。下列敘述何者較不適當？</p> <p>(A) 所有章魚都有毒，但不一定會造成臨床症狀。</p> <p>(B) 藍環章魚毒性較強，可於短時間內進展到呼吸衰竭。</p> <p>(C) 藍環章魚含河豚毒素 (Tetrodotoxin)，可加熱破壞。</p> <p>(D) 主要為支持性療法，到院前可綁住患肢減少毒液回流。</p>


115 年度衛生福利部急診醫學科專科醫師甄審筆試試題及答案(A)

答案	題號	題目
A	163.	<p>68 歲女性，有原發性甲狀腺功能低下病史，因為意識改變由家屬送至急診。近期未規律服藥。檢查發現眼周浮腫、巨舌 (macroglossia) 及非凹陷性水腫。生命徵象：血壓 85/55 mmHg，心跳 45 次/min，呼吸 10 次/min，測量體溫為 36.8°C。下列敘述何者較適當？</p> <p>(A) 體溫顯示為正常，應懷疑合併潛在之感染。</p> <p>(B) 進行深部肌腱反射 (DTR) 測試，可見收縮期明顯延長，放鬆期維持正常。</p> <p>(C) 目前意識狀態改變，其常見原因為併發高血糖與呼吸性鹼中毒。</p> <p>(D) 低血壓休克狀態的機轉，主要為心肌抑制，而與微血管滲漏無關。</p>
A	164.	<p>4 歲男童，因全身性抽搐被送至急診。到院時仍持續抽搐，已超過 6 分鐘。生命徵象：體溫 37.5°C，心跳 130 次/min，血壓 95/60 mmHg，SpO<sub>2</sub> 93%。已建立靜脈路徑並給予 2 次劑量的 Lorazepam。血糖檢查正常。下列何者為較適當的下一步？</p> <p>(A) 立即給予第二線藥物 Levetiracetam 注射 20 分鐘。</p> <p>(B) 立即給予另一種 Benzodiazepine (如 Midazolam) 靜脈注射。</p> <p>(C) 立即給予 Propofol 靜脈注射。</p> <p>(D) 立即給予神經肌肉阻斷劑，並考慮插管。</p>
C	165.	<p>請問此影像為何種 Le Fort 骨折？</p>  <p>(A) Type I。</p> <p>(B) Type II。</p> <p>(C) Type III。</p> <p>(D) Type IV。</p>

115 年度衛生福利部急診醫學科專科醫師甄審筆試試題及答案(A)

答案	題號	題目
<b>B</b>	166.	<p>60 歲男性，無藥物過敏，過去有吸菸習慣，5 年前曾心肌梗塞，之後常有心衰竭症狀，已知 LVEF=35%，今突發胸口悶痛至急診就診，其血壓正常，12 導程心電圖如圖，下列何者較不適當？</p>  <p>(A) Enoxaparin 不適合當作此病人第一線抗血栓藥物。          (B) 此病人的左心室射出分率不佳，所以使用 Angiotensin-converting enzyme inhibitors 是禁忌症。          (C) 如果沒有禁忌症，可給予此病人口服的 <math>\beta</math>-antagonists。          (D) Calcium channel blockers 雖然有血管擴張的效果，但並不能改善急性心肌梗塞死亡率。</p>
<b>A</b>	167.	<p>下列關於戰場止血帶使用之敘述，何者較適當？</p> <p>(A) 留置時間若超過 6 小時，可考慮留置不用移除。          (B) 腹股溝、腋窩等處出血，傳統止血帶放置適當，也能停止出血。          (C) 較寬的止血帶雖較舒適，但因壓迫面積大，對軟組織造成的傷害也較大。          (D) 到達醫療設施後，避免缺血傷害，止血帶應立即移除。</p>


115 年度衛生福利部急診醫學科專科醫師甄審筆試試題及答案(A)

答案	題號	題目
<b>B</b>	168.	<p>5 歲女童，四肢與頸部出現零星紅疹、丘疹與清澈水泡之皮疹兩天就醫（如圖）。病人體溫 37.6°C 無喉嚨痛，活動力正常，疫苗皆有如期施打。身體診察無口腔黏膜之潰瘍或水泡，上述紅疹丘疹零星分布在四肢頭頸與軀幹，四肢掌面側無皮疹。下列敘述何者較適當？</p>  <p>(A) 女童母親目前懷孕 36 週，若被傳染可能導致經由胎盤傳染給胎兒，造成胎兒肢體萎縮有疤痕之先天異常。</p> <p>(B) 可能是接種過水痘疫苗後的「突破性感</p> <p>(C) 可能是腸病毒引起的手足口病 (Hand-foot-mouth disease)，但因近期感染過有部分抗體因而表現不典型。</p> <p>(D) 這類皮疹典型通常由軀幹頭開始出現，隨後離心性擴散到四肢末端，但不會侵犯到口腔或泌尿生殖黏膜。</p>
<b>B</b>	169.	<p>68 歲男性，因末期腎病首次接受血液透析，透析後期出現噁心、嘔吐、意識混亂，血壓由 150/90 mmHg 下降至 85/50 mmHg 被送至急診，以下處置與敘述何者較不適當？</p> <p>(A) 病人轉送至急診時，應重點評估體液狀態，心臟功能以及潛在感染。</p> <p>(B) 此狀況常見於長期透析病人，但少數初次接受血液透析之病人仍可能發生。</p> <p>(C) 可透過限制透析時溶質清除速率預防。治療方式包括立即停止透析，並給予高張食鹽水，或靜脈注射 Mannitol。</p> <p>(D) 透析後期之低血壓最常見的原因是過度脫水 (excessive ultrafiltration)。</p>

115 年度衛生福利部急診醫學科專科醫師甄審筆試試題及答案(A)

答案	題號	題目
B	170.	<p>49 歲 HIV 感染者，平常規律服藥，因持續發燒、體重減輕與呼吸喘就醫，診斷為粟粒性結核 (miliary TB)；關於此病人的藥物調整，下列敘述何者較適當？</p> <p>(A) 應先停用病人所有的抗病毒藥物 (antiretroviral therapy)，待結核病療程結束再重啟。</p> <p>(B) 若需併用 Protease inhibitors，調整抗結核藥物時應考量以 Rifabutin 取代 Rifampin。</p> <p>(C) 因病人已出現血行擴散，應使用單線高劑量 INH 避免抗藥性產生。</p> <p>(D) 多重抗藥性結核的病人，療程應在痰培養轉成陰性後結束，以避免免疫重建發炎綜合症。</p>
B	171.	<p>6 個月大男嬰被帶至急診，家屬主訴病童從今早開始反覆哭鬧，每次持續約 15 至 20 分鐘，期間伴隨嘔吐，病童顯得虛弱與嗜睡，無發燒。身體診察觸診腹部時發現右腹疑似有一腫塊。關於病人之診斷與評估，下列敘述何者較適當？</p> <p>(A) 可見「草莓果醬樣血便 (currant jelly stools)」，通常出現在腹痛初期，是診斷此疾病的條件。</p> <p>(B) 超音波 (ultrasound) 可見「靶心徵象 (target sign)」的影像特徵，其準確性近乎 100%。</p> <p>(C) 該病童需鑑別診斷的嘔吐原因為肥厚性幽門狹窄，其特徵為膽汁性嘔吐伴隨代謝性酸中毒。</p> <p>(D) 診斷性空氣或顯影劑灌腸可用於治療，但若病童有嗜睡的情況時為絕對禁忌症。</p>
C	172.	<p>45 歲女性，原發性腎上腺機能不全 (primary adrenal insufficiency) 病史，近期因嚴重腸胃道感染導致連續數日噁心、嘔吐與進食困難就醫。檢查發現病人意識混亂，血壓 70/40 mmHg，心跳 115 次/min。抽血顯示：血清鈉離子 126 mEq/L，鉀離子 5.9 mEq/L，血糖 50 mg/dL。下列敘述何者較適當？</p> <p>(A) 積極靜脈輸液仍無效的頑固性低血壓時，優先使用血管收縮劑來維持組織灌注，隨後再考慮給予靜脈類固醇。</p> <p>(B) 後續進行促腎上腺皮質素 (ACTH) 刺激試驗可優先選用 Dexamethasone，因其具備極佳的礦物性皮質素效應。</p> <p>(C) 首選的急救藥物為立即靜脈推注 100 mg Hydrocortisone，因其能夠同時提供所缺乏的糖皮質素與礦物性皮質素之雙重效應。</p> <p>(D) 低血糖與低血壓休克狀態，避免使用含葡萄糖的生理食鹽水，優先給予大量純乳酸林格氏液急救以防止滲透壓劇變。</p>

115 年度衛生福利部急診醫學科專科醫師甄審筆試試題及答案(A)

答案	題號	題目
B	173.	<p>50 歲男性，有氣喘、心臟衰竭病史 (LVEF 25%)，心悸 1 小時。心跳 170 次/min，心律監視器在給予 Adenosine 6 mg 靜脈推注後變化如圖所示，數秒後再次恢復為原本心律。目前意識清楚，血壓 112/76 mmHg，心跳 150 次/min，SpO<sub>2</sub> 97%，四肢溫暖。下一步處置何者較適當？</p>  <p>(A) 同步整流 100J。            (B) 靜脈注射 Amiodarone。            (C) 靜脈注射 Verapamil。            (D) 靜脈注射 Propranolol。</p>
C	174.	<p>25 歲男性因騎腳踏車自摔，導致上顎正中門牙完全脫落 (avulsion) 至急診。意外發生在 90 分鐘前，病人將掉落在柏油路上的牙齒撿起後，直接用乾燥的衛生紙包覆著帶到急診。針對此病人脫落牙齒的急診處置，下列敘述何者較適當？</p> <p>(A) 以生理食鹽水輕柔沖洗，避免刷洗牙根表面或刮除組織並盡速植回牙齒，以降低病人後續損失牙齒之機率。            (B) 應將牙齒浸泡於 Hank's 平衡鹽溶液 (Hank's balanced salt solution) 或冰牛奶中以盡量恢復牙周細胞活性。            (C) 應以紗布小心清除牙根上附著的壞死軟組織後將其植回。            (D) 考量牙周細胞已完全死亡且未來必然發生牙根吸收與沾黏 (ankylosis)，為避免深部感染，不應於急診將其植回。</p>
C	175.	<p>關於高壓氧治療潛在併發症的描述，下列敘述何者較適當？</p> <p>(A) 中耳氣壓傷是最常見的併發症，其發生率通常高達 20% 以上。            (B) 肺部氣壓傷在治療過程中極為常見，需在減壓時特別注意。            (C) 急性氧氣毒性在臨床上主要表現為癲癇大發作。            (D) 頻繁接受治療所引起的近視，在停止療程後通常無法恢復。</p>
B	176.	<p>55 歲男性，淋巴瘤接受化學治療。3 天前因肺炎治療出院，今天又發燒呼吸喘就醫。血壓 96/65 mmHg、體溫 38.6°C、心跳 116 次/min、呼吸 36 次/min，SpO<sub>2</sub> 88%。胸部 X 光呈現廣泛性浸潤。下列何者是較可能的致病菌？</p> <p>(A) <i>Klebsiella pneumoniae</i>。            (B) <i>Pneumocystis jirovecii</i>。            (C) <i>Mycobacterium tuberculosis</i>。            (D) <i>Fusobacterium necrophorum</i>。</p>

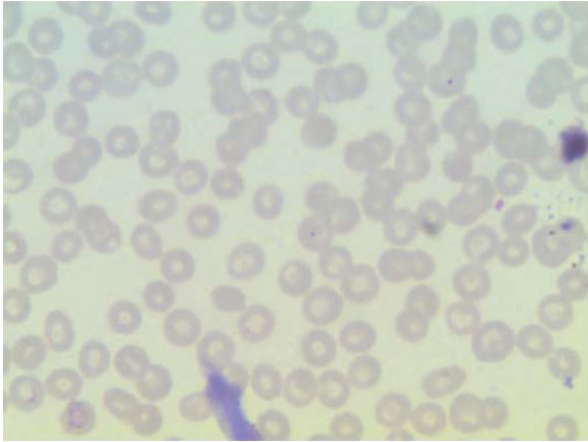
115 年度衛生福利部急診醫學科專科醫師甄審筆試試題及答案(A)

答案	題號	題目
B	177.	52 歲男性，因車禍懷疑膀胱受損。進一步進行逆行性膀胱攝影顯示顯影劑外漏於膀胱周圍，但未進入腹腔內。下列處置何者較適當？ (A) 進行手術修補。 (B) 持續導尿管引流。 (C) 進行診斷性腹腔鏡。 (D) 安排 CT cystography 檢查。
C	178.	32 歲女性，產後第 2 天，意識混亂與持續血小板低下。孕期曾被懷疑 preeclampsia。抽血顯示：Hb 7.8 g/dL、platelet 18,000/ $\mu$ L、Cr 2.3 mg/dL、LDH markedly elevated、peripheral smear 可見 schistocytes，AST/ALT 輕度上升。PT 與 aPTT 在正常範圍，fibrinogen 正常，無明顯瀰漫性出血。下列診斷及處置何者較適當？ (A) HELLP syndrome，先密切觀察並控制血壓，適當使用 MgSO <sub>4</sub> 。 (B) Disseminated intravascular coagulation，給予血小板輸注避免嚴重出血併發症。 (C) Thrombotic thrombocytopenic purpura，啟動 plasma exchange。 (D) Acute hepatitis，應先做急性肝炎病毒篩檢、血液檢查和影像學檢查。
C	179.	55 歲男性突發劇烈的撕裂性胸痛，並轉移至兩側肩胛骨之間。右上肢血壓為 180/100 mmHg，左上肢血壓為 150/90 mmHg，且聽診時可聽見新的主動脈瓣逆流心音。關於該病人的診斷，下列敘述何者較適當？ (A) 若該病人 d-Dimer 數值為 150 ng/dL，即可排除主動脈剝離。 (B) 病人的心電圖有 50%的機率呈現 ST 節段上升。 (C) 雙上肢血壓差異超過 20 mmHg，應懷疑主動脈剝離。 (D) 大於 70%主動脈剝離病人的胸部 X 光片無特殊異狀。

115 年度衛生福利部急診醫學科專科醫師甄審筆試試題及答案(A)

答案	題號	題目
A	180.	<p>50 歲女性，體態肥胖且有早期退化性膝關節炎病史。近期為了減重開始頻繁快走，因「右膝關節前內側」出現伴隨局部壓痛的腫脹前來急診。在上下樓梯或從椅子上站起時疼痛特別明顯。下列敘述何者較適當？</p> <p>(A) 鵝足黏液囊炎 (pes anserine bursitis)。其痛點典型位於膝關節前內側，由於位置靠近內側關節線，臨床上極常被誤診為內側半月板損傷。</p> <p>(B) 深層髕下滑囊炎 (deep infrapatellar bursitis)，因該滑囊位於髕腱和脛骨之間，屬於極易受摩擦的構造。</p> <p>(C) 膝部發現貝克氏囊腫 (Baker cyst)，在膝關節前側摸到具波動感的腫塊，且發病原因通常與近期的急性劇烈運動傷害高度相關。</p> <p>(D) 髕骨前黏液囊炎 (prepatellar bursitis)，膝關節極度嚴重的劇烈疼痛，並伴隨關節腔內 (intra-articular) 的大量積液腫脹，導致關節活動度嚴重受限。</p>
A	181.	<p>關於狂犬病 (Rabies) 的預防與臨床處置，下列敘述何者較適當？</p> <p>(A) 成年人在臥室睡醒後發現房內有 1 隻蝙蝠，即使身上沒有明顯傷口或咬痕，仍應考慮給予狂犬病暴露後預防。</p> <p>(B) 狂犬病免疫球蛋白若未與首劑疫苗同時施打，最晚於第 14 天補打仍具效力。</p> <p>(C) 狂犬病疫苗下肢傷口應注射於臀大肌，上肢傷口則應選擇注射於三角肌以利免疫反應。</p> <p>(D) 曾完整接種過疫苗者，若再次發生高風險暴露，除補打 2 劑疫苗外，仍需注射狂犬病免疫球蛋白。</p>
B	182.	<p>72 歲女性在寒流期間，因雙手指尖發紺 (acrocyanosis) 與皮膚呈現網狀青斑 (Livedo reticularis) 至急診。血液檢查顯示 Hb 6.5 g/dL、網狀紅血球上升、間接膽紅素升高、LDH 上升，週邊血液抹片可見明顯的紅血球凝集現象。下列敘述何者較適當？</p> <p>(A) 該病症主要由 IgG 自體抗體媒介，紅血球破壞主要發生在脾臟，首選治療為緊急脾臟切除術。</p> <p>(B) 該病症之病生理機轉涉及 IgM 抗體與補體結合，其紅血球破壞主要由肝臟的 Kupffer 細胞負責。</p> <p>(C) 對於此類急性溶血病人，應立即給予高劑量皮質類固醇作為首選治療，預期反應率可達 80% 以上。</p> <p>(D) 若病人因貧血嚴重需輸注紅血球，為了安全起見，應先將血液在室溫下靜置降溫後再輸入。</p>

115 年度衛生福利部急診醫學科專科醫師甄審筆試試題及答案(A)

答案	題號	題目
B	183.	<p>西亞返國男子因發燒就醫，診斷為瘧疾。周邊血液薄片如圖。下列何者較適當？</p>  <p>(A) 大部分為 <i>Plasmodium vivax</i> 感染，應給予口服 Chloroquine 與 Primaquine，門診追蹤即可。</p> <p>(B) 最可能為 severe <i>Plasmodium falciparum</i> malaria，應立即住院並給予 IV Artesunate。</p> <p>(C) 雖有旅遊史，但僅憑 thin blood film 無法判斷，應待 thick blood film 重複確認後再開始治療。</p> <p>(D) 若病人有低血糖與腎功能異常，應先以支持性治療為主，待病況穩定後再開始抗瘧藥。</p>
B	184.	<p>關於自然災害的描述，下列何者較適當？</p> <p>(A) 洪水災害下，即使有安全、充足的飲用水供應，急性腸胃炎和腹瀉還是很常見。</p> <p>(B) 颶風 (Hurricane) 是自然災害中，可能唯一一種在災後復原期比災害急性期傷亡人數更多的天災。</p> <p>(C) 自然災害的災後族群面臨的最大、意想不到的健康威脅常常是來自感染急症。</p> <p>(D) 自然災害的某些常見特徵會加劇傳染病風險，傳染病主要發生在災害急性期。</p>
B	185.	<p>關於異常子宮出血原因的敘述，下列何者較適當？</p> <p>(A) 惡性腫瘤所引起之子宮出血，孕齡婦女比停經後的婦女常見。</p> <p>(B) 因排卵異常導致不規則出血，停經前婦女較常見。</p> <p>(C) 相較其他年紀，停經後的婦女較少因為外源性賀爾蒙所引起出血。</p> <p>(D) 20%的病人出血原因為凝血異常，最常見是血友病 (hemophilia)。</p>

115 年度衛生福利部急診醫學科專科醫師甄審筆試試題及答案(A)

答案	題號	題目
C	186.	<p>68 歲男性，食道癌接受放射治療後導致食道狹窄，前天進食牛排後出現吞嚥困難與胸悶感。生命徵象穩定，無發燒或皮下氣腫。胸部 X 光未可見異物。下列何者為較適當的下一步處置？</p> <p>(A) 給予點滴，持續 NPO 並觀察是否自行緩解。</p> <p>(B) 靜脈給予 Glucagon。</p> <p>(C) 盡快安排上消化道內視鏡。</p> <p>(D) 口服給予蛋白水解酶。</p>
B	187.	<p>有關於脊椎外傷的臨床處置或徵狀描述，下列何者較適當？</p> <p>(A) 使用頸圈固定的外傷病人，是初級評估中評估意識及神經學檢查的步驟。</p> <p>(B) Brown-Séquad 症候群在病灶處以下喪失同側的運動、本體感覺與震動感覺，在對側則喪失溫覺與痛覺。</p> <p>(C) 神經性休克通常在受傷後出現脊髓反射活動的暫時喪失或抑制。</p> <p>(D) 脊椎性休克的病人會出現心搏過緩、低血壓、周邊皮膚溫暖。</p>
C	188.	<p>9 個月大的男嬰（體重 9.0 kg）因「發燒、流鼻水 2 天，且今日開始出現呼吸急促」被帶來急診。身體診察發現體溫 38.2°C，心跳 150 次/min，呼吸 55 次/min，血氧飽和度在未給氧下為 94%。病嬰聽診有廣泛性雙側喘鳴音（wheezing）與囉音（crackles），伴隨輕度肋間凹陷。家屬表示這是病嬰第一次發生喘鳴，下列哪一項初始治療計畫較適當？</p> <p>(A) 立即給予吸入性 Albuterol 並觀察反應。</p> <p>(B) 給予單劑量口服 Dexamethasone 減輕發炎。</p> <p>(C) 執行鼻腔抽吸（nasal suction）與維持水分補充。</p> <p>(D) 開立經驗性口服 Amoxicillin 治療潛在感染。</p>

115 年度衛生福利部急診醫學科專科醫師甄審筆試試題及答案(A)

答案	題號	題目
D	189.	<p>52 歲男性，BMI 49 kg/m<sup>2</sup>，因 2 天來呼吸困難加劇及反應變慢送至急診。家屬表示病人平時鼾聲很大，夜間常出現呼吸中止。無 COPD 病史。到院時生命徵象：血壓 168/96 mmHg，心跳 112 次/min，呼吸 10 次/min，SpO<sub>2</sub> 84% (room air)，GCS E3V4M6。身體診察可見短頸、下顎後縮，平躺時呼吸更費力。動脈血氣分析顯示：pH 7.27、PaCO<sub>2</sub> 68 mmHg、PaO<sub>2</sub> 54 mmHg。病人因躁動不安，您要準備後續插管，下列何者為此時較適當的處置策略？</p> <p>(A) 病人 PaCO<sub>2</sub> 升高最可能代表 COPD 惡化，應先給予足量 Benzodiazepine 鎮靜，再讓病人採平躺 sniffing position 準備插管。</p> <p>(B) 病態性肥胖病人若需插管，最佳化 preoxygenation 及調整體位相對不重要；需快速完成 rapid-sequence intubation。</p> <p>(C) 因病人為病態性肥胖，rapid-sequence intubation 為相對禁忌；若非完全昏迷，應避免任何插管準備藥物。</p> <p>(D) 先將病人置於 ramping position，鎮靜時應從較低劑量開始並逐步 titrate，以避免呼吸抑制與快速去飽和。</p>
C	190.	<p>下列關於急性腹痛之敘述，何者較不適當？</p> <p>(A) 使用 NSAID 類藥物可能會延遲早期腹膜炎的診斷。</p> <p>(B) 必要時可以使用 metoclopramide 止吐。</p> <p>(C) 血清乳酸數值正常可以排除急性腸繫膜缺血。</p> <p>(D) 約有一半的小腸阻塞病人腹部 X 光不會呈現異常。</p>
C	191.	<p>25 歲男性，有第一型糖尿病病史，因連續 2 天噁心、嘔吐與多尿被送至急診。身體診察心跳 120 次/min、血壓 95/60 mmHg，且有 Kussmaul respirations 的現象。抽血檢查：血清葡萄糖 480 mg/dL，血清酮體 4.5 mEq/L，靜脈血 pH 7.15，HCO<sub>3</sub><sup>-</sup> 10 mEq/L，Anion gap 24 mEq/L，血清鉀離子濃度為 2.8 mEq/L。下列處置何者較適當？</p> <p>(A) 立即給予靜脈胰島素輸注，並同時由靜脈以每小時 20 至 30 mEq 速率補充鉀離子。</p> <p>(B) 因病人體內總鉀量嚴重缺乏，應優先給予靜脈磷酸鉀 (Potassium phosphate)，以同時矯正預期的低血磷與低血鉀。</p> <p>(C) 暫緩給予靜脈胰島素，先由靜脈以每小時 20 至 30 mEq 速率補充鉀離子，直到血清鉀濃度 ≥ 3.5 mEq/L。</p> <p>(D) 應優先單獨給予靜脈胰島素以改善酸血症，待血清鉀離子因酸血症緩解而自細胞內釋出後，再評估補鉀。</p>

115 年度衛生福利部急診醫學科專科醫師甄審筆試試題及答案(A)

答案	題號	題目
C	192.	<p>關於各部位神經阻斷的手法與藥物選擇，下列敘述何者較適當？</p> <p>(A) 經腱鞘神經阻斷術 (Transthecal / flexor tendon sheath block) 相較於傳統手指神經阻斷，能確保遠端指尖獲得更完全的麻醉效果。</p> <p>(B) 針對大拇指背側的撕裂傷，應施行正中神經阻斷術是最合適的選擇。</p> <p>(C) 耳部神經阻斷術需於耳廓上下方進針形成環狀阻斷，包含外耳前上側的耳顳神經 (auriculotemporal nerve) 與後下側的耳大神經 (greater auricular nerve)。</p> <p>(D) 進行手指神經阻斷時，相較於 Bupivacaine 0.5%，若選用含有腎上腺素的 1% Lidocaine，可減緩注射時的疼痛感，麻醉持續時間也會增加。</p>
C	193.	<p>55 歲男性，有糖尿病視網膜病變病史，因 2 小時前右眼視野突然視力模糊出現大量黑色漂浮物來急診就醫，否認眼痛或外傷史。身體診察發現右眼視力 0.05，左眼 0.1；兩眼瞳孔反射正常，無結膜充血或角膜混濁。眼底鏡檢查發現無法清楚辨識視網膜與視神經盤結構，視野內可見不規則暗色影像漂浮。下列何者為較可能的診斷？</p> <p>(A) Central retinal artery occlusion (中央視網膜動脈阻塞)。</p> <p>(B) Central retinal vein occlusion (中央視網膜靜脈阻塞)。</p> <p>(C) Vitreous hemorrhage (玻璃體出血)。</p> <p>(D) Retinal detachment (視網膜剝離)。</p>
C	194.	<p>45 歲男性從塑膠加工廠火災被救出。到院時呈現重度昏迷，血壓 80/50 mmHg，且鼻腔內有明顯碳粒。抽血顯示嚴重乳酸中毒。下列哪一項治療較為適當？</p> <p>(A) 優先安排高壓氧治療。</p> <p>(B) 優先給予靜脈注射 Sodium nitrite，能將毒物從粒線體中大量抽出。</p> <p>(C) 優先給予靜脈注射 Hydroxocobalamin，可結合毒物並由尿液排出。</p> <p>(D) 優先給予連續靜脈輸注 Deferoxamine，中和酸血症並改善心肌細胞能量代謝。</p>

115 年度衛生福利部急診醫學科專科醫師甄審筆試試題及答案(A)

答案	題號	題目
C	195.	<p>68 歲男性，因肺炎併敗血性休克入住外院加護病房，同時接受 Heparin 預防深部靜脈栓塞。今日轉來本院，抽血顯示 platelet 28,000/<math>\mu</math>L，但轉診資料顯示前一天為 220,000/<math>\mu</math>L 且無明顯出血表現。重複 CBC 結果相似。周邊血液抹片顯示血小板分布不均，部分呈聚集現象，且檢驗凝血功能正常。下列何者為較適當的初步處置策略？</p> <p>(A) 懷疑 Heparin-induced thrombocytopenia。            (B) 預防性輸注血小板，以降低出血風險。            (C) 改以 Citrate 抗凝劑試管，重新採血確認血小板數值。            (D) 開始彌漫性血管內凝血評估並給予支持治療。</p>
C	196.	<p>65 歲男性因持續性眩暈 12 小時、嘔吐送醫。身體診察見自發性水平眼球震顫。進行 Head Impulse test, Nystagmus, Test of Skew (HINTS plus) 檢查以鑑別前庭神經炎或小腦中風。若懷疑為中樞型 (central) 眩暈，下列敘述何者較適當？</p> <p>(A) 當病人向左看和向右看時，眼球震顫的快相 (fast component) 方向始終保持一致 (單向眼震 unidirectional nystagmus)。            (B) 進行交替遮眼測試 (cover-uncover test / test of Skew) 時，兩眼沒有出現任何垂直或對角線的偏移 (no vertical Skew)。            (C) 將病人的頭部快速轉向一側，病人的眼睛能持續注視醫師的鼻子，沒有出現代償性的校正眼動 (正常 HIT)。            (D) 聽力測試顯示沒有新發生的聽力喪失 (no new hearing loss)。</p>
B	197.	<p>32 歲男性，無過去病史。在跑步約 5 公里後，突發性右小腿與足部劇烈疼痛，伴隨麻木感。到急診時症狀緩解，摸得到右側腓動脈脈搏 (popliteal pulse)，但在進行 active ankle plantar flexion 時，足背動脈脈搏 (dorsalis pedis pulse) 顯著減弱。對側肢體檢查正常。下列敘述何者較適當？</p> <p>(A) 最可能的診斷為 thromboangiitis obliterans (Buerger's disease)，若病人抽菸應建議戒菸以防止病情惡化。            (B) 此情況屬於 popliteal artery entrapment syndrome，通常需要手術矯正。            (C) 可能是 external iliac artery endofibrosis，通常只需保守治療。            (D) 此為 Takayasu's arteritis，好發於年輕亞洲男性，需要類固醇治療。</p>

115 年度衛生福利部急診醫學科專科醫師甄審筆試試題及答案(A)

答案	題號	題目
B	198.	<p>68 歲男性，酒精性肝硬化，主訴吐紅色鮮血、上腹悶痛、噁心、冒冷汗，體溫 36.4°C、心跳 108 次/min、血壓 102/66 mmHg，Hb 6.1 g/dL，下列處置何者較適當？</p> <p>(A) 應使用矯正凝血功能藥物。                      (B) 應給予輸血紅血球濃厚液。                      (C) 目前不需使用靜脈注射抗生素                      (D) 胃鏡檢查前應避免注射 Metoclopramide。</p>
D	199.	<p>下列關於各種消化道處置之敘述，何者較不適當？</p> <p>(A) 吐咖啡渣狀物 (coffee ground) 的病人，不一定要執行鼻胃管抽吸 (aspiration)。                      (B) 執行內視鏡止血有困難時，可放置 Sengstaken-Blakemore tube。                      (C) 大量腹水引流 (大於五公升) 時，可能會引發低血鈉和腦病變。                      (D) 凝血異常病人 (INR&gt;2.5)，血小板大於 50,000/<math>\mu</math>L，腹水引流不需矯正凝血功能。</p>
B	200.	<p>34 歲男性，因陰莖持續勃起 8 小時且疼痛加劇至急診就醫。無外傷史，近期曾使用海綿體注射藥物治療勃起功能障礙。身體診察：陰莖海綿體僵硬壓痛，龜頭柔軟。抽吸海綿體的血液氣體分析顯示：pH 7.05、PaO<sub>2</sub> 25 mmHg、PaCO<sub>2</sub> 70 mmHg。下列敘述何者較不適當？</p> <p>(A) 此病人為缺血性陰莖異常勃起。                      (B) 治療方式為尿道海綿體 (corpus spongiosum) 抽吸與灌洗。                      (C) 多用 18 號蝴蝶針插入約 0.5 公分深後進行抽吸。                      (D) 抽吸直到出現鮮紅血液後，接著注入 25 mL 冷無菌生理食鹽水，等待 20 分鐘後再抽吸，可重複此步驟。</p>